Lane Medical Library

Ueber die histologischen

Veränderungen der Muskulatur

bei

Dystrophia muscularis progressiva.

Inaugural-Dissertation

zur Erlangung der medicinischen Doctorwürde an der Grossherzoglich Bad. Ruprecht-Carolinischen Universität Heidelberg

von

Ludwig Noellner,

approb. Arzt.

Gedruckt mit Genehmigung der medicinischen Fakultät in Heidelberg.

Dekan:	Referent:
Geh. Rath Prof. Dr. Czerny.	**Geh. Hofrath Prof. Dr. Erb.**

Heidelberg.
Universitäts-Buchdruckerei von J. Hörning.
1888.

Ueber die histologischen

Veränderungen der Muskulatur

bei

Dystrophia muscularis progressiva.

Inaugural-Dissertation

zur Erlangung der medicinischen Doctorwürde an der Grossherzoglich Bad. Ruprecht-Carolinischen Universität Heidelberg

von

Ludwig Noellner,

approb. Arzt.

Gedruckt mit Genehmigung der medicinischen Fakultät in Heidelberg.

Dekan:	Referent:
Geh. Rath Prof. Dr. Czerny.	Geh. Hofrath Prof. Dr. Erb.

Heidelberg.
Universitäts-Buchdruckerei von J. Hörning.
1888.

Wohl kein Gebiet der gesammten Pathologie hat zu den verschiedenen Zeiten von den verschiedenen Autoren eine so wechselnde Deutung erfahren, als die Erkrankungen, die sich an den Muskeln abspielen und bald als Muskelatrophien, bald als Pseudohypertrophien, Lipomatosen und neuerdings als Dystrophia muscularis progressiva beschrieben wurden. Die Hauptfragen bezogen sich zunächst auf die Natur der Erkrankungen, ob sie vom Centralnervensystem ausgingen oder als primäre Muskelerkrankungen aufzufassen seien. Unsichere Beobachtungen und das Mithineinziehen ähnlicher Krankheitsbilder, wie Kinderlähmungen etc. steigerten noch die Verwirrung und die bekannte Arbeit Friedreichs*) fasst noch viele Krankheitsbilder zusammen, die wir nach dem heutigen Stand der Untersuchung streng trennen müssen, wie ja wohl auch heutigen Tags kaum jemand alles das, was unter den alten Begriff der progressiven Muskelatrophie fällt, als gleichwerthig annimmt, sondern streng trennt zwischen spinaler Form und, wie wir jetzt wohl sagen, myopathischer Form. Für die reine Myopathie trat seiner Zeit Friedreich ein und beruht der Irrthum bei ihm wohl auf den damals noch mangelhaft ausführbaren mikroskopischen Untersuchungen des Rückenmarks. Erb**) trennte die oben erwähnten Krankheitsformen und bezeichnet mit dem Namen Progressive Muskelatrophie nur die Formen, bei denen eine Miterkrankung der Vorderhörner des Rückenmarks besteht,

---

*) Friedreich „Ueber progressive Muskelatrophie, über wahre und falsche Muskelhypertrophie". Berlin 1873.

**) Erb „Ueber die „juvenile Form" der progressiven Muskelatrophie und ihre Beziehungen zur sogenannten Pseudohypertrophie". Deutsches Archiv für klinische Medicin. Bd. XXXIV, pag. 467—519.

während er für alle übrigen Formen die Bezeichnung Dystrophia muscularis progressiva eingeführt hat, welche auch von den meisten Autoren jetzt für die myopathischen Formen angenommen worden ist. Wir begreifen also unter dem Gesammtnamen Dystrophia muscularis progressiva jetzt alle die Fälle, bei denen nervöse Störungen fehlen, die Erkrankung meist aus einer Combination von Hypertrophien einzelner Muskeln und gleichzeitigen oder nachfolgenden Atrophien derselben oder anderer Muskeln besteht, dabei fehlen meist fibrilläre Zuckungen in den betroffenen Muskeln und die Hände und Vorderarme excl. Supinator longus bleiben von der Erkrankung frei oder werden wenigstens erst zuletzt befallen.

Es gehören hierher die Fälle, die früher als Pseudohypertrophie, als die juvenile Form der progressiven Muskelatrophie (Erb), als die infantile und hereditäre Form beschrieben und die von einzelnen Autoren, besonders französischen Gelehrten, noch mit besonderen Namen belegt wurden. Das Krankheitsbild der Dystrophia muscularis progressiva, soweit es klinischer Beobachtung zugänglich, steht wohl im Allgemeinen fest, pathologisch-anatomische Untersuchungen sind auch schon wiederholt angestellt worden, aber bis jetzt sind die Differenzen in den Angaben zum Theil noch ziemlich erheblich; erst in der neuesten Zeit beginnt sich auch hierin eine gewisse Uebereinstimmung anzubahnen. Dass die diesbezüglichen Befunde bisher so wenig übereinstimmten, liegt wohl hauptsächlich daran, dass in sehr verschiedenen Stadien der Erkrankung und zwar meist erst in sehr späten Stadien die Untersuchungen angestellt wurden.

Die Befunde bei Sectionen sind ja wohl im Allgemeinen am wenigsten hierbei zu verwerthen, denn meist bleiben die vegetativen Functionen dieser Patienten lange normal und die fortschreitende Muskelerkrankung befällt nur äusserst selten und erst in den allerletzten Stadien lebenswichtige Muskeln, wie das Zwerchfell, so dass also der Tod nur durch intercurrente Krankheiten, besonders Phthise erfolgt und die Muskelerkrankung an sich nie direct zur Todesursache wird, dabei aber immer fortschreitet.

Man war also in den meisten Fällen auf die Untersuchung von dem Lebenden excidirten oder mittelst einer Harpune extra-

hirten Muskelstücken angewiesen. Die Untersuchungen an Leichen kommen erst in zweiter Linie in Betracht und sind nur insofern von beträchtlichem Werth, als sie über die Ausdehnung der ganzen Erkrankung Aufschluss geben und sich neben den stark veränderten Muskeln doch auch stets noch welche finden, die erst die Anfänge der Erkrankung darbieten. Da die Antisepsis, die Excision von kleinen Muskelstücken zu einem harmlosen Eingriff gemacht hat, wird man sich fernerhin leichter zu diesem diagnostischen und pathologisch-anatomisch wichtigen Hilfsmittel entschliessen und so vielleicht bald völlige Klarheit über die Entwickelung und die Natur der Dystrophia muscularis progressiva herstellen können, indem man eben auf alle histologischen Veränderungen genau achtet und nicht, wie es bisher geschehen, nur einzelnen, wie der Faserhypertrophie oder Kernvermehrung seine Aufmerksamkeit zuwendet. Im Folgenden wird es meine Aufgabe sein, an der Hand zweier, auf der Erb'schen Klinik zu Heidelberg untersuchten und behandelten Fälle, die bisher beschriebenen histologischen Befunde zusammenzustellen und kritisch zu beleuchten.

Der erste der beiden Fälle wurde bereits vor zwei Jahren von Erb*) selbst in Kürze veröffentlicht, der zweite Fall wurde schon einige Jahre früher auf der Klinik behandelt, aber erst im Jahre 1887 wurden dem Patienten die zur Untersuchung gekommenen Muskelstücke excidirt.

Ich lasse zunächst die beiden Krankengeschichten folgen.

Ignaz Wolf, 41 Jahre alt, Metzger, in die Klinik aufgenommen am 19. Februar 1886.

Die Familienanamnese ergibt nichts besonderes. Sein Leiden begann 1½—2 Jahren nach einem schweren Trauma. Zuerst bemerkte er vor fünf Jahren eine Schwäche der Schulter- und Oberarmmuskulatur, der im folgenden Jahr eine Abmagerung dieser Muskelgebiete folgte, die Vorderarme blieben dabei kräftig und auch voluminös. Vor drei Jahren begannen auch die Beine eine raschere Ermüdung zu zeigen und eine Abmagerung der Oberschenkel entwickelte sich. Er kann noch ca. zwei Stunden ohne besondere Beschwerden zurücklegen. Es fehlen dabei Schmerzen (abgesehen von Muskelschmerzen bei Uebermüdung), es bestanden niemals Paraesthesien, nie traten Zuckungen,

*) Erb „Muskelbefund bei der juvenilen Form der Dystrophia muscularis progressiva". Neurologisches Centralblatt, 1886, Nr. 13.

Kältegefühl oder Steifigkeit in den Gliedern auf. Die Sphinkteren waren normal und die Gesichtsmuskulatur ebenso wie die Hirnfunctionen waren unverändert.

Status praesens vom 19. Februar 1886. Kräftig gebauter, gut genährter Mann, Intelligenz normal. Von Seiten der Hirnnerven keine Störung. An der Vorderseite des Thorax ist nur noch die Clavikularportion des Pectoralis major theilweise erhalten. Deltoides ist hypervoluminös. Die Vorderarme kräftig entwickelt, die Oberarme atrophisch. Die Schulterblätter stehen flügelförmig ab, besonders das rechte. Das Verhalten der einzelnen Muskeln:

Levator scapulae beiderseits normal.

Cucullaris durchweg atrophisch, in den unteren Partien fast völlig geschwunden.

Rhomboides geschwächt, links etwas besser.

Supra- und Infraspinatus eher hypervoluminös und kräftig.

Serratus anticus major fehlt beiderseits, dessgleichen der Latissimus dorsi. Die Rückenstrecker sind geschwächt.

Subscapularis und Teretes kräftig und eher hypervoluminös.

Vom Pectoralis major sind nur Reste der Clavikularportion erhalten.

Pectoralis minor fehlt beiderseits.

Deltoides hypervoluminös, hinteres Drittel schlaffer. Function wegen der schlecht fixirten Scapula nicht zu prüfen.

Biceps brachii und Brachialis internus beiderseits abgemagert schlaff und geschwächt.

Noch schlechter sind die Triceps beiderseits.

Supinator longus fehlt vollständig. Vorderarmmuskulatur und Hand erscheinen normal. Die Beuger des Vorderarms rechts etwas hypervoluminös.

Bauchmuskulatur und Diaphragma normal.

Muskulatur am Oberschenkel und Gesäss etwas schlaff, gut erhalten, rechts etwas schwächer.

Tensor fasciae besonders gut entwickelt.

Muskeln des Unterschenkels durchweg gut erhalten und kräftig. Es besteht eine leichte Lendenlordose. Gang ist leicht wackelnd.

Sensibilität normal.

Haut- und Sehnenreflexe vorhanden, letztere, wohl entsprechend der Schwäche der Muskulatur, nicht überall gleichstark auszulösen. Muskelspannungen und fibrilläre Zuckungen fehlen; Coordination vollständig intact.

Mechanische Muskelerregbarkeit normal, electrische entsprechend der Atrophie einfach herabgesetzt, nirgends EaR nachweisbar.

Nach 1 Jahr wurde Patient abermals untersucht und im allgemeinen geringe Veränderungen gegen früher constatirt.

Deltoides sehr voluminös, aber weicher.

Teres major etwas atrophisch.

Vom Triceps brachii ist das obere Drittel nur vorhanden, aber prall und kräftig bei der Contraction.

Vorderarmmuskulatur hypervoluminös und theilweise knollig. Die Obliqui abdominis geschwächt. Die Oberschenkel sind schwächer und gegen früher abgemagert. Der rechte um 1 cm, der linke um 2 cm. Die oberen Extremitäten, sowie die Waden sind auch um 0,5 cm abgemagert. Doch ist bei alledem der Patient noch arbeitsfähig, wenigstens für leichtere Feldarbeit.

Die Therapie bestand in electrischer Behandlung der Muskeln.

Hugo Koch, 21 Jahre alt, Schreiber.

Die Anamnese ergibt keine neuropatische Belastung und scheint auch in der Familie niemals ein der Krankheit des Patienten ähnliches Leiden bestanden zu haben. Patient war von Geburt an schwächlich, lernte schwer gehen und das Treppensteigen fiel ihm von jeher schwer, er konnte nie weit gehen, da er sehr rasch ermüdete, fiel leicht um.

Er stand dann wieder auf, indem er sich erst auf die Knie stützte; seit dem vierzehnten Jahre kann er nur noch mit Hilfe der Arme aufstehen, „indem er an seinem Körper in die Höhe klettert".

Die obere Extremität blieb normal, der Gang hatte nichts pathologisches.

Zwischen dem vierzehnten und fünfzehnten Lebensjahre wurde zuerst die Abmagerung der Oberschenkel bemerkt. Seit dem achtzehnten Lebensjahre wurden allmählig die Oberarme dünner und schwächer und gleichzeitig stellte sich die Lendenlordose ein.

Hypervolumen der Waden soll in der Kindheit bestanden haben, doch hat er selbst nie eine Volumszunahme der Vorderarme oder Unterschenkelmuskulatur bemerkt. Sensibilität und Sphinkteren waren stets intact.

Die geistigen Funktionen waren früher normal, sollen etwas abgenommen haben.

Status praesens vom 11. März 1884. Patient ist ist ziemlich gross, mässig genährt; Haut normal, Hände kühl, von bläulich rother Farbe. Sensibilität, Haut- und Sehnenreflexe normal, Spinkteren intact.

M. Pectorales beiderseits ziemlich gut, die untersten Bündel etwas schwach.

Cucullares untere Bündel hochgradig atrophisch, die vorderen oberen Bündel erhalten.

Rhomboides, Latissimi und Serrati ant. maj. ziemlich gut erhalten. Linker Latissimus und rechter Serratus etwas schwächer. Supra- und Infraspinatus gut erhalten, dessgleichen Levator scapulae und Sterno-cleidomastoideus. Teretes beiderseits, sowie die Rückgratsstrecker stark atrophirt und schwach.

Deltoides nur in seinen mittleren Bündeln noch gut erhalten, sonst atrophisch.

Coracobrachialis beiderseits kräftig. Biceps, Brachialis internus und Supinator longus beiderseits, besonders aber links hochgradig atrophisch.

Triceps besonders links etwas mager aber beiderseits noch kräftig. Extensoren und Flexoren des Vorderarms, sowie die Handmuskulatur durchaus gut entwickelt.

Bauchmuskeln sind schwächer, denn Patient kann sich nur mit Hilfe der Hände aus der sitzenden Stellung erheben.

Hüftbeuger, Glutaeen und Oberschenkelmuskulatur hochgradig atrophisch.

Gut erhalten sind die Sartorii und der rechte Quadriceps.

Peroneusgebiet beiderseits schwach. Tibialisgebiet, Wade, ganz gut, aber nicht hypertrophisch.

Die atrophischen Muskeln fühlen sich ziemlich schlaff, nur stellenweise etwas derb und knollig an. Fibrilläre Zuckungen fehlen.

Beim Stehen starke Lordose der Lendenwirbelsäule, Schulterblätter stehen etwas ab.

Gang ist watschelnd und schwankend. Die electrische Erregbarkeit der Nerven normal, die der Muskeln entsprechend ihrer Atrophie einfach herabgesetzt. Ebenso verhalten sich dieselben auch mechanischen Reizen gegenüber.

Patient trat am 31. März wieder aus der Klinik aus.

Nach drei Jahren, Mitte Februar 1887, stellt er sich wieder vor und ist während dieser Zeit beträchtlich hilfloser geworden. Die Bewegungen der Beine sind beträchtlich matter geworden unter gleichzeitig fortschreitender Abmagerung. Die Bewegungen des Rumpfs, insbesondere das Aufstehen aus liegender oder sitzender Stellung ist schwieriger geworden.

Das Heben der Beine ist kaum möglich, desshalb ist das Gehen und insbesondere das Treppensteigen äusserst schwierig. Die Abmagerung des Rumpfs, der Oberarme und der Oberschenkel hat zugenommen, in geringerem Grade sind die Unterschenkel und Vorderarme atrophirt, dagegen zeigen die Hände dieselben Verhältnisse wie früher.

Gesichts- und Rückenmuskulatur sind intact, ebenso Sphinkteren. Von den einzelnen Muskeln sind folgende Veränderungen zu verzeichnen.

Infraspinatus beiderseits allein hypertrophisch.

Rhomboides und Supraspinati beiderseits mässig atrophisch und paretisch.

Serratus anticus major rechts mehr geschwächt als links.

Latissimus dorsi, Teretes und Subscapularis beiderseits atrophisch und geschwächt.

Pectoralis Major nur in den oberen Theilen noch etwas erhalten. Deltoides, Biceps und Brachialis internus hochgradig atrophirt.

Supinator longus fehlt scheinbar beiderseits.

Triceps atrophirt und schwach; in dem unteren Drittheil des Anconaeus internus bildet sich bei der Contraction sowohl rechts als links eine harte

spindelförmige Anschwellung in den sonst mehr gleichmässig fest sich anfühlenden Muskeln.

Die Rumpfmuskulatur ist stark atrophirt.

Das Diaphragma steht nun fast einen Intercostalraum tiefer als in der Norm, bewegt sich aber normal.

Glutaei und Oberschenkelmuskulatur hochgradig atrophirt, der Rectus beiderseits noch etwas besser erhalten.

Der Patient kann den Oberschenkel etwas heben, doch ist die Bewegung mehr ruckartig. Adduction und Abduction ist fast aufgehoben.

Die Sehnenreflexe sind entsprechend der Atrophie der Muskulatur entweder gar nicht oder nur spurweise auszulösen. Am besten erhalten ist noch der Achillessehnenreflex.

Hautreflexe vorhanden.

Sensibilität intact.

Mechanische Muskelerregbarkeit herabgesetzt.

Die gesammte atrophische Muskulatur ist schlaff.

Beide Fälle bieten uns Krankheitsbilder, die vollständig übereinstimmen mit dem, was Erb als Dystrophia muscularis progressiva beschrieben hat. Beide können wir wohl unter die Unterabtheilung der juvenilen Form der progressiven Muskelatrophie einreihen. Fall I ist ja allerdings dadurch bemerkenswerth, dass der Beginn der Erkrankung erst in das 35.—36. Lebensjahr fällt und somit die von Erb ursprünglich gegebene Altersgrenze von 20 Jahren als Beginn der Erkrankung um ein Beträchtliches überschreitet, doch ist die Art der Erkrankung eine so typische, dass wir sie doch unter die Erb'sche juvenile Form einreihen müssen. Der zweite Fall ist durch den frühen Beginn und das wenig starke Hervortreten von Muskelhypertrophien*) ausgezeichnet.

Beide Fälle unterscheiden sich unter einander sehr wesentlich durch den verschiedenen Grad, den die Erkrankung erreicht hat. Schon der erste Anblick zeigt, dass wir es im Fall I, obwohl auch hier das Leiden bereits 5—6 Jahre besteht, erst mit dem Anfangsstadium einer Erkrankung zu thun haben, deren letzte Stadien uns Fall II vor Augen führt. Dort haben wir noch einen Menschen vor uns, der zwar in seiner Arbeitskraft geschwächt, aber noch lange nicht als hülflos zu bezeichnen ist. Letzteres

*) Der Beginn in den unteren Extremitäten, sowie des ursprünglich vorhandenen Hypervolumen der Waden lässt das ganze Krankheitsbild vielleicht als Endstadium der Pseudohypertrophie erscheinen.

trifft jedoch für den zweiten Fall zu, denn hier fehlt eben fast völlig die Gebrauchsfähigkeit der Extremitäten und auch die Bewegungen des Rumpfs an sich sind auf ein geringes Mass beschränkt. Nur Gesicht und Hände zeigen noch eine normale Muskulatur.

Zum Zweck einer genauen histologischen Untersuchung wurden in beiden Fällen kleine Muskelstücke excidirt und zwar in Fall I aus dem rechten Biceps und Deltoides (am 12. März 1886), in Fall II aus dem linken Supinator longus und Extensor carpi radiales (10. März 1887). Der Deltoides zeigt, wie aus der Krankengeschichte hervorgeht, beträchtliche Hypertrophie, der Biceps mässige Atrophie; im zweiten Fall wurden die Muskelproben einem ganz atrophischen Muskel, dem Supinator longus, und einem mässig atrophischen Muskel, dem Extensor carpi radialis entnommen. Bei der Verschiedenheit des makroskopischen und functionellen Befunds an diesen Muskeln wäre somit wohl ein vollständiger Gegensatz zwischen Deltoides einerseits und Supinator longus anderseits auch in histologischer Beziehung zu erwarten gewesen, aber wie wir im Folgenden darlegen werden, fanden sich doch noch in beiden Fällen verschiedene Aehnlichkeiten und Gleichheiten, die darauf schliessen lassen, dass auch histologisch beide Fälle als derselben pathologischen Veränderung angehörig zu betrachten sind und dass die charakteristischen, vom normalen Muskel abweichenden Befunde in beiden Fällen sich constatiren lassen.

Der histologische Befund des Falles I wurde, wie bereits oben erwähnt, von Erb selbst in Kürze veröffentlicht, ich lasse jedoch auch diesen Befund detaillirt hier folgen, um eine vollständige Nebeneinanderstellung beider Fälle zu ermöglichen. Die Muskelstücke wurden in beiden Fällen in Müller'scher Flüssigkeit gehärtet, alsdann mit Alkohol und Aether weiter behandelt und schliesslich in Celloidin eingebettet. Die angefertigten Schnitte wurden in Alauncarmin und auch mit Hämatoxilin und Eosin gefärbt. Die letztere Methode gelang am besten bei Fall I, die erstere bei Fall II, ein Unterschied, der wohl als ein rein zufälliger aufzufassen ist.

Die mikroskopische Untersuchung der Muskulatur des ersten Falls ergab folgenden Befund:

Der Deltoides. Querschnitt: Zunächst fällt auf die beträchtliche Dicke der Muskelfasern, ihr eigenthümlich homogenes Aussehen im Gegensatz zu der normaler Weise sich findenden Moirirung der Muskelfaserquerschnitte, die von der Querstreifung der Faser herrührt. Dabei erscheinen noch ausserdem die Muskelfasern in verschiedener Hinsicht verändert. Die Kontouren der Muskelfasern sind nicht wie normaler Weise auf dem Querschnitt polygonal oder dreieckig, sondern die Ecken, die ein normaler Muskelfaserschnitt zeigt, sind hier fast durchweg abgerundet.

Dabei erscheint die Muskelfaser nicht als gleichmässig angeordnete Masse, sondern auf dem Querschnitt sieht man in den Fasern zahlreiche, sehr verschieden gestaltete Lücken, die einem Auseinandergehen der Muskelfibrillen entsprechen. Ausser diesen Spalten in den Muskelfasern finden sich, wenn auch sehr vereinzelt, noch grössere theils unregelmässige, theils mehr scharf begrenzte rundliche Lücken, die als Vacuolenbildungen aufzufassen sind und bei verschiedenen Muskelerkrankungen, insbesondere auch von Fr. Schultze*) in seinem Falle von Dystrophie beschrieben wurden. Die Zahl der Vacuolen im Deltoides ist eine ziemlich geringe, von 200 aneinanderliegenden Muskelfaserquerschnitten konnte ich nur zwei Vacuolenbildungen constatiren, doch glaube ich, dass bei der Durchsicht einer grösseren Zahl von Präparaten das prozentische Verhältniss zwischen Vacuolen und Muskelfasern ein noch geringeres als 1% sein würde.

Die Hauptveränderung an der Muskelfaser bildet ihre beträchtliche Volumszunahme. Die Mehrzahl der Fasern sind als hypertrophisch zu bezeichnen, ein kleinerer Theil ist von normaler Dicke, nur ganz wenige erscheinen atrophisch.

Wir nehmen als Normalzahlen 40—60 μ an und wenn wir als Grenzwerthe die von Erb in seiner Mittheilung über unseren ersten Fall angegebenen Zahl 15—75 μ beibehalten, so sind eigentlich atrophische Fasern, d. h. solche unter 15 μ Querschnitt, bei den von uns gemessenen 400 Faserquerschnitten überhaupt nicht gefunden worden. Die von uns gemessenen Fasern schwankten

---

*) Fr. Schultze „Ueber den mit Hypertrophie verbundenen progressiven Muskelschwund und ähnliche Krankheitsformen". Wiesbaden 1886.

zwischen 20 μ und 185 μ und ergaben sich im Einzelnen folgende Werthe:

Dicke der Fasern	20—39.	40—59.	60—79.	80—99.
Zahl der Fasern	4.	11.	36.	140.

100—119.	120—139.	140—159.	160—179.	180 μ und darüber.
130.	56.	20.	2.	1.

Hiernach haben also die meisten Fasern, nämlich 67,5 % eine Breite von 80—119 μ und von 400 gemessenen Fasern haben nur 51 einen wohl als normal zu bezeichnenden Dickendurchmesser, alle übrigen sind als hypervoluminös zu betrachten. Dementsprechend ist auch der Mittelwerth aus sämmtlichen gemessenen Querschnitten ein hoher und beträgt 101 μ.

In der Anordnung der so verschieden grossen Fasern ist keine bestimmte Regelmässigkeit zu constatiren, im Gegentheil liegen vielmehr oft neben der allerdicksten Faser solche von 20—30 μ. Doch verschwinden im Allgemeinen die dünnen Fasern durch ihre geringe Anzahl neben den dicken hypertrophischen, und oft zeigt das ganze Gesichtsfeld nur ziemlich gleichmässig verdickte Fasern.

Dabei zeigen die Fasern Theilungsvorgänge, die eben gerade auf den Querschnittbildern deutlich hervortreten und daselbst sehr gut in ihren verschiedenen Stadien und Folgezuständen zu studiren sind. Einzelne Fasern zeigen eine einfache Einkerbung vom Rande, in die sich das Sarkolemm mit seinen Kernen hineingezogen hat, an andern geht die Einkerbung bis über die Mitte der Faser hinaus und schliesslich kommt es zu einer vollständigen Trennung, doch liegen die beiden Hälften oft noch lange dicht bei einander, bis erst das dazwischen tretende Bindegewebe sie weiter auseinander rückt. Letzterer Vorgang wird dadurch aus den sich bietenden Bildern erklärt, dass man oft zwei durch einen Bindegewebsstreifen getrennte Fasern findet, deren zugekehrte Flächen genau aufeinander zu passen scheinen, indem die eine Faser an dieser Seite convex, die andere an der zugekehrten concav ist. Aber nicht nur Zweitheilungen, auch Drei- und Viertheilungen der Fasern kommen vor. Sehr verschieden ist auch die Grösse des abgetrennten Stückes, bald wird eben nur

ein kleiner Theil abgespalten, bald sieht man vollständige Halbirung der Faser.

Auch die Muskelfaserkerne zeigen eine beträchtliche Veränderung, insbesondere eine starke numerische Zunahme. Während normaler Weise auf den Faserquerschnitt durchschnittlich etwa 2 Kerne kommen sollen, man andererseits auch oft nur einen, manchmal gar keinen, aber höchstens wohl vereinzelt 4 Kerne findet, sind wir hier zu sehr abweichenden Zahlen gekommen, die auf eine beträchtliche Kernvermehrung hindeuten.

Die Kernzahlen schwanken hier zwischen 0 und 11. Bei 200 untersuchten Fasern ergaben sich folgende Zahlen:

Kernzahlen	0.	1.	2.	3.	4.	5.	6.	7.	8.	9.	10.	11.
Bei Muskelfasern	1.	3.	11.	29.	43.	44.	28.	17.	11.	4.	8.	1.

Als Mittelwerth ergibt sich daraus 5 Kerne auf die Faser, doch herrscht auch hier eine ziemlich beträchtliche Verschiedenheit bei den einzelnen Fasern, wie aus dieser Tabelle ersichtlich.

Ausser diesen randständigen Kernen haben aber viele Fasern auch noch Centralkerne, eine Erscheinung, die bei normalen Muskelfasern vielleicht auch beobachtet wird, wohl aber als Seltenheit dort zu bezeichnen ist. Von den 200 untersuchten Fasern sind bei 64, also bei fast einem Drittel Centralkerne zu constatiren und zwar

49 mal je 1 Kern
11 „ „ 2 Kernen und
4 „ „ 3 „

Dass diese Kerne keine etwa bei der Präparation auf die Mitte der Faser gelangte Randkerne oder gar Bindegewebskerne sind, geht mit Sicherheit daraus hervor, dass die meisten dieser Kerne von einem hellen Hof umgeben sind, eine Erscheinung, die wir auch später bei der Untersuchung der Muskellängsschnitte zu verzeichnen haben werden.

Das Bindegewebe, das die Fasern von einander trennt, das Perimysium interum zeigt eine Verbreiterung und zwar an den meisten Stellen in mässigem Grade, nur die einzelnen Faserbündel sind durch breite und theilweise sehr kernreiche Bindegewebs-

massen von einander getrennt. Im Allgemeinen fehlt das Fettgewebe und nur hie und da finden sich im Bindegewebe Spuren von Fett eingelagert. Sonst bietet nur noch der Gefässreichthum eine Abweichung von der Norm. Die Gefässe sind nicht allein vermehrt, sondern ihre Wandungen auch verdickt und zwar bezieht sich die Verdickung wohl auf alle Theile der Wandung, am stärksten allerdings auf die Adventitia. Bei alledem treten jedoch die Veränderungen am Bindegewebe beträchtlich zurück hinter den Veränderungen an den Muskelfasern selbst.

Die grössere Entfernung der einzelnen Muskelfasern von einander ist aber nicht allein von Bindegewebe mit seinen Gefässen bedingt, sondern an sehr zahlreichen Fasern finden wir von der Oberfläche der Faser das Sarkolemm ein Stück weit abgehoben und ein heller ungefärbter Raum trennt es von der Muskelfaser. Die Begrenzung dieses Raumes ist eine sehr unregelmässige. Der Raum selbst erscheint entweder leer und das ist die Regel, oder aber finden sich in ihm körnige, wie Muskelsubstanz gefärbte, oder auch farblose Massen und an diesen Stellen erscheint dann die Muskelfasergrenze häufig nicht scharf, sondern zackig oder unregelmässig; bald liegen ihr die Kerne noch an, bald sind dieselben mitabgehoben oder zeigen Erscheinungen, die auf eine Degeneration der Kerne hindeuten; die Färbung ist blässer und die Kerne erscheinen wie gequollen.

Entsprechend dieser Erscheinung finden wir auf den Längsschnitten ebenfalls oft auf längeren Strecken den Fasern parallel, das Sarkolemm an einer Seite abgehoben und die Faser ist an diesen Stellen weniger scharf begrenzt.

Ferner ergeben die Längschnittbilder Folgendes:

Die Muskelfasern erscheinen grossentheils nicht gerade verlaufend, sondern gewunden und sind daher meist nur auf kurze Strecken zu verfolgen, dabei sind oft die Ränder der Fasern nicht gradlinig, d. h. parallel zu einander, sondern an vielen Stellen sind die Ränder wellig gebogen und macht es den Eindruck, als wäre die ganze Muskelsubstanz gleichsam gequollen, könnte aber in Folge ihrer Hüllen sich nicht an allen Stellen gleichmässig ausdehnen.

Die Muskelsubstanz erscheint im Allgemeinen etwas trübe und die Querstreifung tritt nicht so deutlich als normal hervor, jedoch ist sie bei fast allen Fasern unter Anwendung stärkerer Vergrösserung zu constatiren. Sie unterscheidet sich wesentlich von normaler Querstreifung durch die beträchtlich geringere Entfernung der Streifen von einander. Viel ausgeprägter als die Querstreifung ist eine an fast allen Fasern hervortretende Längsstreifung, die bedingt ist durch ein Auseinanderweichen der Längsfibrillen und die auf den Querschnitten jene bereits oben erwähnten hellen Lücken in der Muskelsubstanz bedingen. An einzelnen Fasern kommt es sogar zu einer vollständigen Auflösung in diese Längsfibrillen. Auf den Längsschnitten tritt die beträchtliche Kernvermehrung in noch viel stärkerem Masse hervor, als auf den Querschnitten. Die Kerne sind auf den Muskelfasern theils in Reihen geordnet, theils stehen sie isolirt in mehr ungeordneter Weise. Die Einzelkerne sind meist umgeben von einem spindelförmigen hellen ungefärbten Raum, die Gestalt der Kerne, sowie ihre Grösse ist sehr wechselnd, längs gestellte, quergerichtete und rundliche wechseln miteinander ab; eine gewisse Gleichmässigkeit in der Form findet sich nur in den Kernen der einzelnen Kernreihen. Die Zahl der Kerne in den Kernreihen ist eine sehr verschiedene 15, 20 sogar bis zu 40 Kerne sah ich in einer Reihe angeordnet; dabei finden sich Unterschiede in den Kernreihen insofern, als in einem Falle die Kerne ganz dicht aneinandergeschlossen von einer gemeinsamen ungefärbten Zone gegen das Muskelprotoplasma abgegrenzt sind; in dem anderen Fall sind die einzelnen Kerne mehr isolirt und zwischen den einzelnen erscheint ein Stück gefärbter Muskelsubstanz. Die ersteren sind wohl die früheren Stadien, zumal es an einigen Stellen den Anschein hat, als ob die Kerne dieser Reihen durch ein etwas schmäleres, weniger gefärbtes Verbindungsstück zusammenhängen, eine Erscheinung die auf Kerntheilungsvorgänge hindeuten, aus denen die Reihen wohl mit Sicherheit entstanden sind, wie das ja auch Schäffer*) in seiner Arbeit über Muskelbefunde in der

*) Schäffer „Ueber die histolog. Veränderungen von quergestreiften Muskelfasern in der Peripherie von Geschwülsten". Virchow's Archiv 1887. Bd. 101.

Umgebung von Geschwülsten bereits beschrieben hat. Die Kernreihen verlaufen nicht alle gerade, sondern besonders diejenigen, bei denen die Kerne so eng aneinander gelagert sind, erscheinen häufig als ziemlich regelmässig zackige Linien. Es kommt das eben dadurch zu Stande, dass die länglichen Kerne zur Faseraxe schräg sich stellen und zwar bald nach der einen, bald nach der andern Seite in regelmässiger Abwechselung. Deutliche Kerntheilungsfiguren konnte ich in den Kernen nicht finden, es beruht das wohl auf der Färbe- resp. ganzen Präparationsmethode, die eben den feineren Kernbau nicht mehr so deutlich hervortreten lässt.

Die Befunde am Bindegewebe entsprechen bei den Längsschnitten genau denen bei den Querschnittbildern, ebenso stimmen die Messungen an den Muskelfasern auf den Längsschnitten vollständig mit den Querschnittbildern überein und sind somit die umfangreichen Fasern der Querschnittbilder nicht als Täuschungen zu betrachten, hervorgerufen durch die starken Windungen der Muskelfasern.

Fettgewebe wurde auch hier nur an ganz vereinzelten Stellen in minimaler Quantität gefunden.

Eine Erscheinung, die aus den Querschnittbildern wohl als factisch vorhanden hervorgeht, konnte ich durch die Befunde bei den Längsschnitten nicht sicher stellen, nämlich die Längstheilungsvorgänge der Muskelfasern. Doch ist erstens an stark gewundenen Fasern an sich es unmöglich, die einzelnen auf längere Strecken zu verfolgen und dann ist es wohl oft noch äusserst schwierig, mit Sicherheit zu sagen, diese oder jene Faser zweigt sich von der andern ab oder aber durch den Schnitt bedingt, liegt die eine Faser noch ein Stück über der anderen hin. Derartige Untersuchungen über Faserverzweigungen wären wohl besser an Zupfpräparaten anzustellen, doch genügen auch die Querschnittbefunde vollständig, um die Annahme einer Längstheilung der Faser, resp. eine Verzweigung derselben mit Sicherheit anzunehmen; und dass, wo die Spaltungsvorgänge noch zahlreicher sind als hier, wie in unserem Falle II, auch wirklich auf den Längsschnitten dichotomische Spaltungen gefunden werden, beweist die Richtigkeit unserer Auffassung.

In vieler Beziehung ähnlich den Befunden am Deltoides sind die mikroskopischen Bilder, welche die Untersuchung des Biceps ergibt, aber auch manche Abweichungen von obigem werden wir zu verzeichnen haben.

An dem untersuchten Muskelstückchen können wir zwei Abtheilungen unterscheiden, die in mancher Beziehung sich von einander unterscheiden, beide sind in den Präparaten durch einen breiteren Bindegewebszug von einander getrennt. Die eine Abtheilung bietet viele Aehnlichkeiten mit den Befunden am Deltoides, ziemlich gleichmässig hypertrophische Fasern, die eher noch dichter an einander liegen, wie in letzterem und theilweise noch mehr hypertrophisch sind, als beim Deltoides. Die andere Abtheilung zeigt die Faserquerschnitte von sehr wechselnder Breite, die Fasern liegen mehr auseinander, durch breitere Bindegewebszüge von einander getrennt.

Bei genauerer Durchsicht der Präparate finden sich aber doch im Biceps Bilder, die wir beim Deltoides vermissen und wohl auf stärkere degenerative Vorgänge an den Muskelfasern zu beziehen sind. In der ersten Abtheilung sahen wir an vereinzelten Stellen Kernanhäufungen, die noch eine ganz schmale Zone schwach gefärbter Muskelsubstanz um sich zeigen. Das Ganze entspricht dem Bilde einer Riesenzelle, ist aber wohl als letzter Rest einer Muskelfaser aufzufassen und fällt histologisch mit dem zusammen, was Waldeyer*) als »Muskelzellenschläuche« beschreibt.

In der zweiten Abtheilung fand ich dann weiterhin verschiedene, sehr schwach gefärbte Muskelfasern, mitten unter den andern darunter, deren Kontouren nur ganz undeutlich waren und deren Kerne ein mehr bläschenförmiges Aussehen hatten und beträchtliche Vergrösserungen zeigten.

An den Kernen dieser Fasern sind deutlich zu trennen Kernkörperchen und Protoplasma und letzteres bildet einen scharf begrenzten Ring um ersteres herum. Auch Vacuolen fand ich in den Muskelfasern, jedoch nicht in grösserer Anzahl als beim Deltoides. Die Messungen über die Faserquerschnitte stellte ich an

*) Waldeyer „Ueber die Veränderungen der quergestreiften Muskeln bei der Entzündung und dem Typhusprocesse, insbesondere die Regeneration derselben nach Substanzdefecten". Virchow's Archiv. Bd. XXXIV, pag. 492.

drei verschiedenen Stellen an; an zwei Stellen in Abtheilung I und an einer Stelle in Abtheilung II. Die betreffenden Zahlen lasse ich hier folgen.

Aus Abtheilung I:

Fasernbreite in μ	40 —59	60 —79	80 —99	100 —119	120 —139	140 —159	160 —179	180 —199	200 —215
Anzahl der Fasern	7	10	19	38	45	22	21	7	3

Als Mittelwerth ergibt sich 123 μ.

Fasernbreite in μ	20 —39	40 —59	60 —79	80 —99	100 —119	120 —139	140 —159	160 —179	180 —159
Anzahl der Fasern	8	15	22	24	48	39	15	8	3

Mittelwerth ist 102 μ.

Aus Abtheilung II:

Fasernbreite in μ	20 —39	40 —59	60 —79	80 —99	100 —119	120 —135
Anzahl der Fasern	1	3	19	126	62	18

Der Mittelwerth beträgt 93 μ.

Die Verhältnisse in Bezug auf die Kerne sind für Biceps und Deltoides ziemlich gleich und auch die beiden Abtheilungen bieten hierin keine wesentlichen Differenzen, die Kernzahlen schwanken zwischen 2 und 12 randständigen Kernen und beträgt die Durchschnittszahl 5,4.

Die Centralkerne sind eher etwas seltener und kommen etwa bei 13 % der Fasern vor.

Grössere Abweichungen als die Querschnitte bieten beim Biceps die Längsschnitte von denen des Deltoides. Die Kernverhältnisse sind wohl ziemlich gleich, eher ist die Vermehrung noch eine grössere und die Kernreihen sind zum Theil beträchtlich länger als beim Deltoides. Dagegen ist die Querstreifung der Fasern viel undeutlicher an manchen Stellen lässt sie sich nicht in der ganzen Breite der Faser verfolgen, an anderen und zwar ziemlich zahlreichen Fasern fehlt sie ganz; dagegen tritt die Längsstreifung fast überall deutlich hervor. Auf den Längsschnittbildern treten aber die degenerativen Veränderungen an der Faser deutlicher zu Tage und neben den breiten, ebenso wie beim Deltoides beschaffenen Muskelfasern finden sich doch auch häufiger ganz schmale Fasern. Sie sind nur ganz schwach gefärbt, einige zeigen

einen beträchtlichen Kernreichthum, an anderen sind die Kerne eher vermindert. Einzelne Fasern zeigten auch Verschiedenheit in ihrer Färbbarkeit insofern, als ein Stück der Faser ganz gut gefärbt sich zeigte, während eine andere Stelle nur durch ihre Kerne sich überhaupt als Muskelfaser kennzeichnete, dagegen völlig ungefärbt blieb. Alle Fasern zeigen auch beim Biceps eine starke Schlängelung, die besonders bei den ganz schmalen Fasern sehr reichlich vorhanden ist.

Im Allgemeinen besteht trotz der erwähnten Differenzen eine ziemliche Uebereinstimmung in den Befunden an Biceps und Deltoides, was um so weniger zu erwarten war, als doch der eine Muskel, der Deltoides, als stark hypervoluminös in dem Status praesens angeführt wird, während der Biceps schon mehr zu den mässig atrophischen Muskeln gerechnet werden muss, und durch Bindegewebsvermehrung kann ja wohl die Volumszunahme im ersteren Fall nicht bedingt sein, denn der Biceps zeigt bei durchschnittlich gleichem oder fast grösserem Muskelfaserquerschnitt eine Vermehrung des Bindegewebes gegenüber dem Deltoides. Die Volumsdifferenz muss also wohl durch die Anzahl der Fasern an sich bedingt sein, denn die Grösse der Fasern ist ja wie erwähnt im Allgemeinen gleich; und nur durch die eben angeführten degenerativen Vorgänge, die offenbar zu einem völligen Schwund einer grösseren Anzahl von Fasern führen, wird die Volumsverminderung des Biceps zu erklären sein. Andrerseits ist aber auch anzunehmen, dass, wo wir in zwei doch ganz nahe bei einander liegenden Partien sehr beträchtlich differirende Verhältnisse, sowohl was Bindegewebe, als auch was Faserquerschnitt anlangt, constatiren konnten, dass in diesem Falle wohl an anderen Stellen des Muskels wir noch viel weiter veränderte Partien annehmen müssen und wir trotz der Kleinheit des excidirten Muskelstücks mit Sicherheit sagen können, dieser Muskel unterscheidet sich auch schon dadurch von einem normalen, dass er durch seinen ganzen Querschnitt hin nicht dieselben Befunde zeigt, sondern die Erkrankung offenbar ganz irregulär auf die einzelnen Theile des Muskels sich erstreckt.

Dass unsere Annahme wohl richtig ist und wir beim Fortschreiten der Erkrankung eben noch beträchtlichere Differenzen in

nahe bei einander liegenden Muskelpartien zu verzeichnen haben, geht mit vollständiger Klarheit aus den histologischen Befunden hervor, die wir bei Untersuchung der Präparate unseres zweiten Falles constatiren konnten.

Bei Fall II bietet die histologische Untersuchung schon insofern grosse Differenzen von Fall I, dass das Bindegewebe im Ganzen genommen viel reichlicher hervortritt und in einzelnen Stellen vollständig die Muskelfasern ersetzt; an einzelnen Stellen liegen die Muskelfasern ziemlich dicht aneinander, und an wieder anderen Stellen findet man nur hie und da im Bindegewebe vereinzelte Muskelfasern von verschiedener Gestalt und Grösse. Der Charakter des Bindegewebes ist ebenfalls verschieden an den verschiedenen Stellen. Hier ist es sehr kernreich und zeigt deutliche Vermehrung der Gefässe, dort ist es von reichlichem Fett durchsetzt und an wieder anderen Stellen hat das Bindegewebe eine mehr fibröse Beschaffenheit.

Die Muskelfasern bieten, was ihre Dicke und Structur anlangt, sehr beträchtliche Differenzen und man kann an den Präparaten so ziemlich alle Stadien der Muskelveränderung studiren, von der stark hypertrophischen Faser bis herab zu den von uns auch schon vereinzelt im Biceps von Fall I beobachteten Gebilden, die wir als Muskelzellenschläuche auffassen müssen.

Dabei finden sich aber doch noch Differenzen zwischen den Präparaten aus dem »mässig atrophisch« beschriebenen Extensor carpi radialis und dem als »gänzlich fehlend« angegebenen Supinator longus, indem bei letzterem insbesondere die Bindegewebsvermehrung und anderseits die Fasernatrophie noch eine beträchtlich hochgradigere ist als beim Extensor carpi radialis. Im Einzelnen ergaben sich folgende Befunde.

Extensor carpi radialis. Querschnitt: Das Bindegewebe ist sehr unregelmässig zwischen den Muskelfasern angeordnet, ist dabei jedoch stark vermehrt und zeigt im Allgemeinen ziemlichen Kernreichthum; dabei ist die Zahl der Gefässe sehr vermehrt, ihre Wandung verdickt und sehr kernreich. Die Fetteinlagerungen im Bindegewebe sind an verschiedenen Stellen quantitativ sehr different. Im Bindegewebe finden sich fernerhin an mehreren Stellen Kernanhäufungen; 8 bis 10 und

noch mehr Kerne sind dicht an einander gelagert und bilden scheinbar ein gemeinsames Ganze. Um einige dieser Kernanhäufungen ist eine an mehreren Stellen noch ganz schwach gefärbte Protoplasmaschichte angeordnet, an anderen aber ist etwas derartiges nicht mehr zu erkennen. Trotzdem müssen wir wohl alle diese Gebilde, die wir oben schon ihrem Aussehen nach mit Riesenzellen verglichen, als die letzten Reste von Muskelfasern auffassen. Die Muskelfasern sind von sehr verschiedener Dicke und ihr Kernreichthum ist ein enorm grosser. Hauptsächlich sind auch die Bilder, welche auf eine Längstheilung der Muskelfasern hinweisen, viel zahlreicher als bei Fall I und sind insbesondere auch die Theilungen in mehr als zwei Theile in zahlreichen Bildern zu beobachten. Vereinzelt finden sich Vacuolen in den Muskelfasern, die sich durch nichts von den Vacuolen des Falles I unterscheiden lassen, auch die kleinen Spalten in den Muskelfasern sind, wenn auch etwas seltener als in Fall I vorhanden.

Es finden sich fernerhin neben den normal gefärbten Muskelfasern auch ganz blass gefärbte und andererseits solche, deren einzelne Fibrillen so vollständig auseinander gewichen sind, dass das Ganze zwar nicht mehr den Eindruck einer einfachen Muskelfaser macht. Die Grösse ist, wie erwähnt, eine sehr variable und schwankt, abgesehen von ganz kleinen Fasern, in denen wegen der Undeutlichkeit ihrer Kontouren kaum sichere Messungen anzustellen sind, zwischen 18 und 180 μ, einzelne Fasern zeigten noch grössere Masse; 210, 216 und 240 μ wurden unter anderen noch gemessen. Die Messungen waren erschwert dadurch, dass bei den Präparaten zwischen einfachen Querschnitten auch zahlreiche Schief- und sogar Längsschnitte der Muskelfasern sich vorfinden, was sich wohl aus der Schlängelung der einzelnen Fasern erklärt. Die eigentlichen Querschnitte haben fast alle Kreisform und Ecken und Kanten sind nur an den Fasern zu constatiren, die sich im Stadium der Längstheilung befinden.

Die Grösse der Fasern gibt im Einzelnen folgende Werthe:

	18	40	60	80	100	120	140	160	180
Faserquerschnitt in μ	—39	—59	—79	—99	—119	—139	—159	—179	—216
Anzahl der Fasern	12	15	27	17	8	11	2	3	5

Die Mehrzahl der Fasern 54 % hat also normale Grösse, wenn wir die Werthe bis 79 μ als normal annehmen und die ganz grossen Fasern über 120 μ, wie wir sie bei Fall I noch recht zahlreich sehen sind doch hier nur in ziemlich geringer Zahl vorhanden, trotzdem ergibt sich eben wohl auf Grund einiger sehr dicken Fasern als Mittelwerth für den Querschnitt 85 μ. Ebenso variabel, wie die Grössenverhältnisse der Fasern, sind ihre Kernzahlen und insbesondere ist die Menge der Fasern mit Centralkernen auffallend gross. Unter Mitrechnung der Centralkerne sah ich Fasern bis zu 20 Kernen. 35 % aller Fasern zeigen Centralkerne und zwar 17 mal 1 Centralkern, 9 mal 2, 6 mal 3, je 1 mal 4, 5 und 8 Centralkerne. Aber auch die randständigen Kerne sind beträchtlich vermehrt und ergibt sich für diese als Mittelwerth 5,4 Kerne. Im einzelnen schwanken die Kernzahlen zwischen 1 und 12 Randkernen. Die oben erwähnte Faser von 240 μ Querschnitt hat 12 Rand- und 8 Centralkerne. Doch zeigten häufig auch Fasern von normaler Grösse einen ganzen Ring von Kernen und auch mehrere Centralkerne, so dass also kein constantes Verhältniss zwischen Faserngrösse und Kernzahl zu constatiren war. Die Ergebnisse bei 100 Fasern für die Randkerne waren folgende:

Kernzahl	1	2	3	4	5	6	7	8	9	10	11	12
Fasernzahl	2	6	15	23	15	14	4	7	5	3	3	3

Die Längsschnittbilder bestätigen im einzelnen das, was wir nach den Querschnittbilder wohl erwarten mussten. Vor allem tritt eine Erscheinung sehr deutlich an den verschiedenen Stellen hervor, nämlich die Längstheilung der Muskelfasern. Man sieht relativ häufig, wie eine breite Faser sich in zwei entweder gleich- oder verschieden breite Fasern theilt und die beiden Hälften dann einen mehr oder weniger divergirenden Verlauf nehmen; doch scheint dies nicht immer der Fall zu sein, sondern an einzelnen Stellen waren auch deutliche Bilder zu sehen, nach denen die Fasern ein Stück weit getrennt verlaufen und dann sich wieder vereinigen. Die dadurch gebildete Spalte in der Muskelfaser ist beiderseits von Kernen begrenzt, die ebenso angeordnet sind wie die Sarkolemmakerne.

Ausser diesen Theilungsbildern sind noch sehr hervortretend die ganz enorm zahlreichen und theilweise sehr kurzen Windungen,

in denen die Fasern verlaufen. Neben diesen stark gewundenen Fasern finden sich ganz gerade verlaufende und so wird auch dadurch das Gesammtbild noch mannigfaltiger.

Die Breite der Fasern schwankt beträchtlich, normal breite und sehr hypertrophische Fasern wechseln mit ganz schmalen, theilweise äusserst kernreichen Fasern ab. In letzteren sind die Kerne zum Theil in unregelmässiger Weise dicht neben einander gelagert, aber auch in den meisten übrigen Fasern herrscht die Anordnung in oft enorm langen Kernzeilen vor.

Die Grösse und Gestalt der Kerne schwankt sehr, auch ist die Anordnung der Kerne eine entschieden wechselnde. Bald sind die Kerne durch Muskelsubstanz von einander getrennt und sind einzeln von einem mehr oder weniger grossen, hellen, ungefärbten Raum umgeben; bald sind die Kerne der Kernreihen ganz dicht an einander gelagert und die ganze Kernreihe erscheint durch eine helle ungefärbte Spindel von der Substanz der Muskelfasern getrennt. An vielen Stellen finden sich mehrere Kernreihen in denselben Fasern neben einander angeordnet.

Ausser den eigentlichen Muskelfasern findet man aber auch hier die Längsbilder Waldeyer'scher Muskelzellenschläuche. Dieselben zeigen einen bald mehr geraden, bald stärker gewundenen Verlauf, der sich in seiner Richtung im Allgemeinen dem Verlauf der Muskelfasern parallel stellt. Ausser den Kernen bestehen sie aus einer bald noch schwach tingirten, bald ungefärbten Protoplasmamasse, die eine ziemlich deutliche Begrenzung zeigt. Eine Querstreifung fehlt selbstverständlich diesen Gebilden und nur durch die Art ihres Verlaufs und das theilweise noch Vorhandensein von nach Art der Muskelsubstanz gefärbten Protoplasmas sind wir berechtigt sie als letzte Reste der Muskeln aufzufassen. Die eigentlichen Muskelfasern zeigen theilweise noch deutliche Querstreifung, an manchen jedoch fehlt sie. Dafür ist die Längsstreifung sehr hervortretend. Da wo Querstreifung vorhanden, ist sie aber um ein bedeutendes schmäler als in der Norm, oft so fein, dass sie nur mit stärkster Vergrösserung (Zeiss F) noch wahrnehmbar ist.

Die Muskelsubstanz erscheint im Allgemeinen etwas trüb, an einzelnen Stellen finden sich Vacuolen, aber fettige Degeneration

der Fasern sah ich an keiner Stelle. Nur die Färbung mancher Fasern ist eine beträchtlich blässere als normal und an diesen Fasern zeigen auch häufig die Kerne eine andere Beschaffenheit, sie sind blässer und mehr bläschenförmig. Das Bindegewebe erscheint sehr kernreich und ist in ziemlich unregelmässiger Weise angeordnet. Die Bindegewebszüge verlaufen theils parallel, theils senkrecht zu den Muskelfasern und an vielen Stellen sieht man quer über die Faser ziehende Bindegewebsmassen. Das Bindegewebe an sich zeigt auf den verschiedenen Stellen eine sehr verschiedene Beschaffenheit und ist theilweise mit Fettgewebe durchsetzt, ebenso sind die Gefässe in ihm beträchtlich vermehrt. Ein wesentliches Hervortreten des Fettgewebes ist aber auch hier noch nicht zu constatiren. Die letzten Stadien der Muskelveränderungen bei der Dystrophia muscularis progressiva ersehen wir aus den Präparaten, die vom Supinator longus hergestellt wurden. Auf den Querschnitten findet man an vielen Stellen gar nichts mehr von Muskulatur; das Bindegewebe und Fettgewebe ist von sehr verschiedener Beschaffenheit, wellige lockere Züge wechseln ab mit kernarmem derbem Bindegewebe, doch ist im Allgemeinen der Kernreichthum auch im Bindegewebe vorherrschend. Neben dem Bindegewebe findet sich ziemlich viel Fettgewebe, das ganze Strecken des Querschnitts ausmacht. Mitten im Binde- und Fettgewebe findet man hie und da, an manchen Stellen ziemlich dicht bei einander, Anhäufungen von Kernen, die zwar nur theilweise noch von einer deutlichen Hülle umschlossen sind, theilweise dagegen ganz frei liegen, aber doch auf Grund ihres Aussehens und ihrer Zusammenlagerung als Muskelkerne aufzufassen sind. Ferner finden sich im Bindegewebe zerstreut, vereinzelte Muskelfasern von verschiedener Grösse, auch solche ganz vereinzelt von breiten Bindegewebszügen umgebene Muskelfasern zeigen oft beträchtliche Hypertrophie. Dieser Zustand der Hypertrophie ist auch an den anderen Fasern vorhanden, die einen Theil des Gesammtquerschnitts ausmachen und wohl noch als Rest der gesammten Muskulatur aufzufassen sind. Da wo die Fasern dichter gelagert sind, ist das mikroskopische Bild wohl ziemlich genau übereinstimmend mit dem beim Extensor carpi radialis, nur sind erstens die Theilungsbilder vielleicht noch zahlreicher, insbesondere

die Theilung in mehr als zwei Theile und dann ist die Zahl der Muskelkerne, hauptsächlich auch der Centralkerne, eine noch grössere. Diese Angaben beziehen sich natürlich ausschliesslich auf die Muskelpartie, in der die Fasern dichter an einander geordnet sind, da nur hier überhaupt die zur Vergleichung nothwendige Zahl von Muskelfasern zu beobachten ist. Vacuolen finden sich auch in geringer Zahl in den Muskeln, im Präparat 1—2; die hellen Lücken in den Fasern sind ebenso zahlreich wie beim Extensor. Die Dicke der Fasern, soweit dieselben auf Grund scharfer Contouren einer Messung zugänglich sind, schwankt zwischen 12 μ und 192 μ; bei den auf dem Querschnitt noch kleineren Gebilden, als erstere Zahl angibt, ist meist von einer eigentlichen Muskelfaser nicht mehr zu sprechen, denn dann haben wir das, was man nur noch als Kernanhäufung bezeichnen kann. Im einzelnen ergeben sich folgende Zahlen:

Breite in μ	10—39	40—59	60—79	80—99	100—119	120—139	140—159	160—179	180 und darüber
Zahl der Fasern	13	9	19	16	15	14	7	3	4

Wir haben also hier wieder eher mehr hypervoluminöse Fasern als in dem jedenfalls functionsfähigeren Extensor carpi radialis, denn hier sind nur 41 % der Fasern normal und der Mittelwerth aus obigen hundert gemessenen Fasern beträgt 92 μ also mehr als beim Extensor.

Die zugehörigen Kernzahlen sind im Allgemeinen beträchtlich höher als bei allen bisher von uns beschriebenen Muskeln, und zwar sind sowohl die randständigen als besonders auch die Centralkerne viel zahlreicher. Letztere finden sich bei 67 % aller Fasern und schwanken die Zahlen zwischen 1 und 11 im Innern der Fasern gelegenen Kernen. Ich sah bei 100 Fasern:

24 mal je 1 Centralkern
19 „ „ 2 Centralkerne
13 „ „ 3 „
2 „ „ 4 „
3 „ „ 5 „
4 „ „ 6 „
und 1 „ „ 7 und 11 Centralkerne.

Die Zahlen der Randkerne schwanken zwischen 2 und 22 Kernen.

Die letztere Zahl trifft zusammen mit der Centralkernenzahl 11 und hat jene Faser somit 33 Kerne. Als Mittelwerth, aus den randständigen Kernen berechnet, ergibt sich 6,7, rechnet man die Centralkerne mit, so ergibt sich 8,4 als Durchschnittszahl für die Faserkerne.

Auf dem Längsschnitt findet man zunächst wieder die enorm zahlreichen Windungen an den Fasern. Die Windungen sind oft korkzieherartig und zwar in gleicher Weise an atrophischen und hypervoluminösen Fasern. Sehr auffällig sind fernerhin die zahlreichen Gabelungen der Fasern in zwei und mehr Theile und zwar sieht man es deutlich, wie einmal die Faser sich in zwei gleiche Theile spaltet und das andere Mal nur ein kleines Fibrillenbündel sich von der Gesammtmasse abspaltet. Auch findet man in grosser Zahl Spalten in der Länge der Fasern, die beiderseits von Kernen eingefasst sind, also wohl dem entsprechen, was auf dem Querschnitt als theilweise Sarkolemmeinstülpung vom Rande her sich documentirt. Die Färbung der Fasern ist eine sehr wechselnde und im Verlauf der Fasern oft nicht mehr gleichmässige; hellere und dunklere Partien wechseln mit einander ab und deuten auf stärkere degenerative Veränderungen der Fasern hin. An den meisten Fasern fehlt die Querstreifung, Längsstreifung ist oft noch deutlich ausgeprägt. Auffallend ist, dass einige ganz schwach gefärbte Fasern, deren Fibrillen ziemlich weit auseinander gewichen, noch ganz schöne, wenn auch schmale Querstreifung zeigen. Die starke Schlängelung der Fasern bedingt auch, dass man häufig mitten zwischen Längsschnitten Querschnittbilder sieht und auch die Waldeyer'schen Muskelzellenschläuche treten bald als Querschnitt-, bald als Längsschnittbilder hervor und sind häufig schwer von den ziemlich zahlreichen und in ihren Wandungen verdickten Gefässen zu unterscheiden. Das Binde- und Fettgewebe tritt auf den Längsschnittbildern ebenfalls sehr reichlich hervor und ist der Kernreichthum des ersteren wohl grösstentheils auf darin zerstreut liegende restirende Muskelkerne zurückzuführen. Alles in Allem bietet also der Supinator longus einen geringen Rest eines Muskels und zeigen die Quer- und Längsschnittbilder die hochgradigsten Abweichungen von einem normalen Muskelbefund.

Ueberblicken wir nun die histologischen Befunde in unseren beiden Fällen, so beziehen sich die Differenzen der Befunde doch nur auf graduelle Verschiedenheiten offenbar desselben Processes. Vor Allem ist die grosse Uebereinstimmung in den Erscheinungen an den Muskelfasern selbst wohl dasjenige, was uns zuerst auffallen muss und als wohl für beide Fälle wesentlich anzusehen ist. In allen Präparaten finden wir hypervoluminöse Fasern neben normalen und mehr weniger atrophischen. Die Fasern erscheinen auf dem Querschnitt zum geringsten Theil eckig, meist sind sie abgerundet. In allen Präparaten liessen sich deutliche Kernvermehrungen und Auftreten von im Centrum der Fasern gelegenen Kernen constatiren. Die Kernvermehrung tritt hauptsächlich auf Längsschnitten hervor, wo die Kerne in Reihen angeordnet erscheinen. Von weiteren Veränderungen an den Fasern wären zu nennen: die Spaltungen der Fasern und zwar einmal in ihre Fibrillen und zweitens Spaltungen der ganzen Fasern in zwei oder mehr Theile. Schliesslich sind auch in allen Präparaten Anzeichen von degenerativen Vorgängen an den Muskelfasern zu constatiren, die erstens zum einfachen Schwund der Fasern mit zuletzt restirenden Waldeyer'schen Muskelzellenschläuchen führten und zweitens solche Veränderungen, die die chemische Zusammensetzung der Muskelsubstanz alteriren und sich bald als einfache Trübung der Substanz mit ganz oder theilweisem Verlust der Querstreifung darstellen, bald die Färbekraft der Muskelsubstanz und ihrer Kerne beeinflussen, so dass die denselben Färbemitteln ausgesetzten Fasern in ihrer Farbe ganz wesentlich differiren und schliesslich Fasern sich finden lassen, die wohl noch eine normale Breite haben, aber durch den Farbstoff kaum noch tingirbar sind. Zu den degenerativen Erscheinungen, die jedoch keineswegs nur in unseren Fällen zu verzeichnen sind, wären wohl noch die vereinzelt auftretenden Vacuolenbildungen hier zu nennen.

Die Hauptdifferenzen in unseren beiden Fällen lassen sich etwa so zusammenfassen:

Je weiter der Process fortgeschritten, umso grösser ist die Mannigfaltigkeit in den Befunden in dem einzelnen Präparate. Gleichmässig hypervoluminöse Fasern deuten auf den Beginn, grosser Wechsel zwischen ungewöhnlich grossen und atrophischen

Fasern auf schon länger bestehende Veränderungen hin. Auch die Spaltungsvorgänge, die Kernvermehrung, insbesondere die Menge der Centralkerne, sowie die degenerativen Processe an den Fasern steigern sich, parallel mit der Zunahme des gesammten Krankheitsprocesses. Ebenso verhält sich das Bindegewebe; es scheint ja in frühen Stadien auch um ein geringes vermehrt, aber in den letzten Stadien prävalirt es so, dass man streckenweis oft nur durch die vereinzelt in ihm noch restirenden Muskelfasern erkennt, dass überhaupt an seiner Stelle früher Muskelgewebe war. Das Fettgewebe tritt in den frühen Stadien fast gar nicht auf und ist erst in den allerletzten Stadien der Erkrankung, wie es in unseren Fällen der Supinator longus bietet, in reichlicherer Menge im Bindegewebe zu finden.

Wenn wohl auch die Befunde im Deltoides nicht mehr das allererste Stadium und andererseits die Befunde am Supinator longus noch nicht die äusserste Grenze der Atrophie darstellen, so lassen sich aber unsere Befunde durch solche aus der Literatur ergänzen. Der wohl am frühesten beobachtete Fall ist von Hitzig*) in allerneuester Zeit beschrieben, er berechnet einen mittleren Faserquerschnitt von 110 μ und gibt an, dass das Bindegewebe nur eine ganz geringe Vermehrung zeigt, dagegen findet er auch schon Kernvermehrung, abgerundete Contouren der Fasern und Spaltbildungen in Gestalt mehr oder minder tiefer Einkerbungen vom Rande her. In seinem Falle besteht das Leiden seit 5 bis 6 Monaten, die untersuchten Muskeln sind hypertrophisch, in unserem Falle I besteht ja am Deltoides auch noch Hypertrophie und nur durch den enorm protrahirten Verlauf in diesem Falle sind wohl die fast gleichen Befunde, wie bei dem Hitzig'schen Falle zu erklären. Die Kernvermehrung tritt hier noch nicht so deutlich hervor wie bei uns, insbesondere fehlen längere Kernreihen. Wenn wir nun als dritte hierhergehörige Beobachtung den Deltoidesbefund in dem ersten Barsikow'schen**) Falle nehmen, der nur Faserhypertrophie und Abrundung der Kanten der Fasern

*) E. Hitzig „Beiträge zur Lehre von der progressiven Muskelatrophie." Berliner klinische Wochenschrift 1888. Nr. 25, S. 497.

**) Barsikow „Zwei Familien mit Lipomatosis musculorum progressiva". Dissertation. Halle 1872.

verzeichnet, dagegen ausdrücklich bemerkt ist, dass eine Bindegewebsvermehrung fehlte, so dürfen wir von vornherein behaupten, dass jedenfalls bei der Dystrophia muscularis progressiva zunächst die Muskelfasern selbst erkranken und das Bindegewebe unverändert bleibt. Für diese Behauptung haben wir noch drei weitere direct beweisende Befunde gesammelt: Friedreich erwähnt in seinem Fall XXI, der ja nach Erbs eigener Angabe zu unserer Krankheitsform zu rechnen ist, ausdrücklich, dass er im Infraspinatus, der beträchtliche Veränderungen an den Muskelfasern bot, keine Bindegewebszunahme constatiren konnte. Ebenso fand Schultze*) im Ileopsoas seines in seiner Monographie ausführlich beschriebenen Falles neben theilweiser Fasernhypertrophie und Kernvermehrung keine Spur von Bindegewebsvermehrung. Als dritter noch hierhergehöriger Fall wäre der von Limbeck**) kürzlich beschriebene zu erwähnen, wo ebenfalls das Bindegewebe nur eine ganz geringe Vermehrung zeigte, jedenfalls unwesentlich im Verhältniss zu den Muskelveränderungen. Dass die frühere Annahme, dass das Bindegewebe primär erkrankt, so lange unbestritten blieb, hat seinen Grund eben darin, dass die meisten histologischen Untersuchungen bei der Dystrophia muscularis progressiva erst zu einer Zeit angestellt wurden, wo bereits die Bindegewebsvermehrung eine Differenz gegen den normalen Muskelbefund bildete und erst solche Fälle Aufklärung geben konnten, die entweder sehr früh beobachtet wurden, resp. die Erkrankung erst geringe Fortschritte gemacht hatte, wie das wohl für unseren Fall I, sowie für den von Hitzig und Limbeck beschriebenen zutrifft oder dass eben Muskeln zur Untersuchung kamen, die im Unterschied von den übrigen ergriffenen Körpermuskeln relativ spät afficirt wurden und somit noch die Anfangsstadien der Erkrankung darbieten. Dass in diesen Anfangsstadien aber doch Veränderungen in dem Perimysium internum gelegentlich neben den Muskelveränderungen vorkommen, scheint uns durch den bereits erwähnten Fall Schultze, sowie durch den von Landouzy und Déjérine***) veröffentlichten Sections-

*) l. c. — **) v. Limbeck „Zur Lehre von der Dystrophia muscularis progressiva". Prager Zeitschrift für Heilkunde 1888, S. 179. — ***) Landouzy et Déjérine „Nouvelles recherches cliniques et anatomo-pathologiques sur la myopathie atrophique progressive. Revue de médicine 1886, pag. 1009.

befund sicher gestellt; es kommt nämlich wohl doch auch schon in diesen Stadien eine Fettentwickelung zwischen den Muskelbündeln vor. Schultze erwähnt dies bei dem Ileopsoas und Landouzy und Déjérine beschrieben es bei den Muskeln ihres Falles, die klinisch und makroskopisch noch als normal angenommen wurden. Dass die Fetteinlagerung in diesen beiden sich nicht erst auf Grund einer vorherigen Bindegewebsvermehrung entwickelt hat, geht wohl aus dem gänzlichen Fehlen des Bindegewebs neben den Fettzellen hervor. In den späteren Stadien der Erkrankung nimmt allerdings wohl das Bindegewebe eine wesentliche Stellung in den degenerirenden Muskeln ein, und man kann wohl hier den Satz aufstellen, je mehr die Muskelfasern an Zahl abnehmen, um so mehr nimmt das Bindegewebe zu; doch compensiren sich beide Veränderungen nicht dauernd, denn sonst dürfte der Muskel als ganzes nicht schliesslich an Volumen abnehmen. Andrerseits erklärt sich aber durch die Bindegewebszunahme, dass Muskeln deren Function beträchtlich reducirt ist, häufig noch lange Zeit ihr normales Volumen behalten. Diesen normalen Muskelumfang bedingen auch noch mit die Veränderungen an den Muskelfasern selbst, denn als Hauptmoment bei der Dystrophia muscularis progressiva ist hervorzuheben, das fast in allen Fällen als Regel beobachtete Vorkommen von hypertrophischen Fasern neben den normalen und atrophischen. Auch in unseren beiden Fällen tritt die Faserhypertrophie hervor und in allen untersuchten Muskeln liegen die Mittelwerthe aus dem gemessenen Querschnitt weit über der Norm und wenn nicht aus den übrigen histologischen Ergebnissen mit Sicherheit ein völliger Schwund einer grossen Zahl von Fasern zu constatiren wäre, müssten wir auch noch beim Biceps des Falles I und beim Extensor carpi radialis des Falles II ein Hypervolumen des ganzen Muskels aus dem mikroskopischen Befund erwarten, faktisch besteht aber eine mässige Atrophie.

Für das Vorkommen hypertrophischer Fasern haben wir nun sehr viele Beispiele in der Literatur zu verzeichnen, die Dicke der Fasern kann bis über 200 μ betragen, also das 3—4 fache einer normalen Muskelfaser. Barsikow fand in dem Deltoides seines einen Falles die meisten Fasern 106 μ dick und auch in dem stärker degenerirten Rectus femoris liessen sich vereinzelt hyper-

voluminöse Fasern bis 130 μ Durchmesser auffinden. Auch schon früher sind allerdings meist ohne genaue Massangaben hypertrophische Fasern in den atrophischen Muskeln beschrieben worden. Genaue Masse finden wir in dem hierher gehörigen Friedreich'schen Falle XXI, allerdings dem hypertrophischen Infraspinatus entnommen. Zwischen 60—170 μ schwankten hier die Muskelfasern, zwischen 140 und 150 μ betrug der Querschnitt der meisten Fasern. Auch bei Fall XI und XX werden hypertrophische Fasern erwähnt. In neuerer Zeit sind ebenfalls in allen Fällen von Dystrophia sowohl von deutschen als von französischen Autoren die hypertrophischen Fasern gefunden und zwar ebenso in den hypervoluminösen als auch in den atrophischen Muskeln, in ersteren vorherrschend, in letzteren mehr weniger vereinzelt. Isolirt steht die Angabe von Landouzy und Déjérine*) in Beschreibung der Muskelbefunde ihres 66jährigen Patienten, die sämmtlichen Muskeln nach ihrem mikroskopischen Verhalten in vier Gruppen einteilen und bei Gruppe 1 und 2, also den im übrigen am geringsten von der Affection befallenen Muskeln, keine hypervoluminöse Fasern fanden; dagegen in Gruppe 3, welcher sie den Supinator longus, Tibialis anticus und Triceps zurechnen, hypervoluminöse Fasern in beträchtlicher Zahl constatiren dagegen bei den ganz atrophischen Muskeln der Gruppe 4 wieder keine mehr. Eine sichere Erklärung dieses Befundes ist wohl schwer zu geben und ob hier nicht das Alter des Patienten in Betracht zu ziehen ist, lassen wir dahingestellt.

Viel weniger übereinstimmend berichten die Autoren über die übrigen Veränderungen, nur in einem stimmen sie überein, und das ist die Mannigfaltigkeit des mikroskopischen Bildes, wie es eben durch die verschiedenen Grössen der Fasern bedingt ist und je grössere Fortschritte die Erkrankung gemacht, umso verschiedener sind die neben einander gelagerten Fasern.

Dass die Fasern meistens nicht ihre normalen polygonalen Querschnitt bewahren fiel schon Wernich**) auf, wie wenigstens aus seiner Abbildung hervorgeht. Barsikow beschreibt es auch,

*) l. c.

**) A. Wernich, Deutsches Archiv f. klin. Medicin. Bd. II, 1867, S. 232 ff.

bei Friedreich fehlen hierüber Angaben. Schultze erwähnt bei verschiedenen Muskeln, dass neben den polygonalen auch runde Fasern sich vorfanden. Buss*) betont ebenfalls diese Veränderung und Limbeck beschreibt gerade von den hypertrophischen Fasern, dass sie drehrund oder oval erscheinen, auch Hitzig schliesst sich diesen Angaben an. Ob sie in den anderen Fällen nicht vorgefunden oder nur als nebensächlich nicht angeführt wurden, bleibt wohl dahingestellt; an unseren Präparaten konnten wir constatiren, dass die ausgesprochen runden Fasern hauptsächlich in Fall II, also in den am stärksten degenerirten Muskeln constatirt werden konnten.

Viel wichtiger als diese Veränderung erscheint uns das Verhalten der Kerne in den verschiedenen Fällen zu sein und zwar dürfen wir uns hier nur auf die nach den jetzt üblichen Färbemethoden untersuchten Präparate stützen, denn die Unsicherheit, die Kerne mit Acid. acet. deutlich zu machen, ist wohl gegenüber deren Verhalten zu Alauncarmin und Hämatoxylin eine sehr beträchtliche. Was zunächst die von uns in beträchtlicher Zahl constatirten Centralkerne anlangt, so dürfen wir dieselben wohl gegenüber Schultze's**) früherer Angabe als pathologisches Vorkommen bezeichnen, wenigstens konnten wir an den von uns untersuchten normalen Muskeln keine Centralkerne finden, und wenn wirklich auch normal solche vorkommen, so sind sie doch wohl äusserst selten und nicht in einem so hohen Procentsatz, wie in unseren Beobachtungen zu finden. Schultze erwähnt das häufige Vorkommen derselben auch selbst bei verschiedenen Muskeln seines Falles, den er in seiner Monographie beschreibt. Ebenso erwähnt diese in der Mitte der Fasern gelegene Kerne auch Hitzig und zwar sah dieser, ebenso wie wir, oft die Kerne nicht direct von den Fibrillen eingeschlossen, sondern noch von einem besonderen ungefärbten Hohlraum umgeben. Letzterer bringt auch diese Centralkerne in Beziehung zu den Vacuolen und fand an dem Rand derselben hie und da solche Kerne allerdings in gequollenem

*) Buss „Zur Lehre von der Dystrophia musculorum progressiva". Berliner klin. Wochenschrift 1887. Nr. 4, S. 49.

**) Fr. Schultze „Ueber Atrophia musculoris pseudohypertrophica." Virchow's Archiv 1879. Bd. 75. S. 475.

Zustand. Was die übrigen randständigen Kerne anbelangt, so scheint factisch darin eine Unregelmässigkeit in den Befunden zu bestehen, denn die Angaben schwanken zu beträchtlich. Wir fanden ja starke Kernvermehrung und hierin stimmen wohl auch die meisten Autoren uns bei, aber einige andere machen ausdrücklich darauf aufmerksam, dass die Kernzahlen normal sind, wenn auch bei diesen genaue Zählungen wohl nicht angestellt wurden, schliesslich fehlen bei einigen Fällen die Angaben über die Kernzahlen. Sehr für die Vermehrung der Kerne in unseren Fällen sprechen die Angaben von Schultze, der in allen Muskeln, auf denen sie makroskopisch normal erschienen, Kernvermehrung beschrieb, also auch schon in den Fällen sie constatirte, wo die übrigen Muskelveränderungen noch sehr in Hintergrund traten, wie z. B. an den Gesichtsmuskeln. Friedreich bezeichnete die Vermehrung der Kerne als constantes Vorkommen bei allen Muskelatrophien. Auch Günther*), Buss, Hitzig, Ross**) sowie auch Schultze in seinem früher beschriebenen Fall fanden die Kerne vermehrt. Die französischen Autoren Landouzy und Déjérine***) fanden in den im Jahr 1885 veröffentlichten Fällen keine Kernvermehrung, dagegen beschrieben sie bei dem schon oben erwähnten Falle, der im Jahre 1886 veröffentlicht wurde, als wesentliches Symptom eben eine beträchtliche Kernvermehrung; in beiden Fällen versuchen sie aus diesem Befunde insofern Schlüsse zu ziehen, als sie den Process im ersten Fall als einfach atrophischen, in letzterem als entzündlich auffassen. Der Umstand aber, dass gerade in einfach atrophischen Processen Kernvermehrung in den Muskelfasern gefunden wird, zeigt wohl, dass Landouzy und Déjérine mit ihren Schlüssen aus dem Fehlen und Vorhandensein einer Kernvermehrung etwas zu weit gehen. Dass Kernvermehrung in typischen Fällen der Dystrophie fehlen kann, scheinen die An-

*) B. Günther „Zwei Fälle von Pseudohypertrophia musculorum". Dissertation. Berlin 1884.

**) James Ross „Preatise on the diseases of the nervous system". London 1881 (Bd. II. S. 204).

***) Landouzy et Déjérine „De la myopathie atrophique progressive". Revue de médicine 1885, pag. 253.

gaben von Lichtheim*), Knoll**) und neuerdings von Limbeck zu beweisen. Doch wäre immerhin möglich, dass die Kernfärbung in diesen Fällen eine unvollständige wäre. Das Fehlen der Kernvermehrung in diesen Fällen würde eben nur zeigen, dass wir bis jetzt, auch was die Kernzahlen anbelangt, keine sicheren Sätze aufstellen können. Die Kerne sind, wie das fast alle Autoren beschreiben, da wo sie vermehrt erscheinen, in langen durch Theilung von Einzelkernen entstandenen Reihen aufgestellt und sind von sehr wechselnder Grösse.

Die eigentlich degenerativen Vorgänge an der Muskelsubstanz sind wohl noch am wenigsten übereinstimmend beschrieben und die Vermengung dessen, was normaler Weise sich auch findet, nämlich die Vorgänge wachsartiger Degeneration und sonstiger vielleicht auf mechanische Irritation zurückzuführende Veränderungen einerseits und der eigentlichen pathologisch-degenerativen Vorgänge anderseits machen es kaum möglich, schon die Uebergänge von normaler Faser bis zum völligen Schwund der Faser genau zu fixiren.

Darin scheinen alle Autoren ziemlich einig zu sein, dass die Muskelkerne am längsten persistiren und es dadurch zu dem kommt, was Waldeyer zuerst als Muskelzellenschläuche beschrieben hat und wir können wohl noch hinzufügen, dass im Bindegewebe zerstreute Kernhaufen die letzten sichtbaren Reste der Muskelfasern darstellen. Andererseits scheinen uns als Anfangsveränderungen in der chemischen Zusammensetzung der Muskelsubstanz die Veränderungen, wie sie die Querstreifung bietet, wohl gelten zu müssen; die Querstreifung erscheint schmäler, verschwindet theilweise oder wird wenigstens weniger deutlich und dies beruht auf einer allgemeinen Trübung und Quellung der Muskelsubstanz; welche chemischen Veränderungen ihr zu Grund liegen, weiss man bis jetzt nicht. Ein uns wesentlich erscheinender Process, der auch schon seit langem bei hierher gehörigen Fällen beschrieben, sind die Spaltungsvorgänge an der Muskelfaser.

*) Lichtheim „Progressive Muskelatrophie ohne Erkrankung der Vorderhörner des Rückenmarks". Archiv f. Psych. u. Nerv. 1878. VIII.

**) Knoll „Ueber Paralysis pseudohypertrophica". Wiener medicin. Jahrbücher 1872. S. 1.

Schon Friedreich erwähnt sie und auf Tafel IV seiner Monographie finden wir die hierhergehörige Abbildung; das dort gezeichnete Bild gehört zu Fall XX, derselbe Fall, den Schultze beschreibt. Auch Buss, sowie Hitzig sprechen von Spaltungsvorgängen und ihrer Beschreibung nach handelt es sich auch in diesen Fällen um Theilung der ganzen Faser in zwei oder mehr Theile, deren Anfänge besonders deutlich auf den Querschnittbildern hervortreten und hier in ihren Anfangsstadien als Einkerbungen der Fasern vom Rand her sich darstellen und wobei in die Substanz der Faser das Sarkolemm mit seinen Kernen sich einschiebt. Dass es hierbei zu Verzweigungen der Fasern kommt, konnten wir bei der Untersuchung unseres Falles II mit Sicherheit constatiren, hier treten die Verzweigungen auf den Längsschnittbildern theilweise ganz deutlich hervor und Täuschungen durch Uebereinanderlagern mehrerer Fasern war hier mit Sicherheit auszuschliessen. Alle histologischen Befunde, wie wir sie in unseren beiden Fällen constatirt, finden sich nach dem Vorhergesagten auch schon mehr oder minder zahlreich in der Literatur verzeichnet und es sind wohl noch zwei Fragen schliesslich in Betracht zu ziehen, nämlich erstens: Sind die von uns constatirten Befunde in ihrer Gesammtheit speciell nur für die Fälle von Dystrophia muscularis progressiva characteristisch, oder finden sich unsere geschilderten histologischen Abnormitäten auch bei anderen Affectionen? und zweitens: Welche Bedeutung haben die hypertrophischen Fasern? Denn dass die Letzteren gerade in atrophischen Muskeln wohl als auffallendstes Symptom gelten müssen, ist sicher und andererseits wurden sie auch gerade am übereinstimmendsten bei fast allen beschriebenen Fällen constatirt.

Die von uns geschilderten Muskelbefunde ergeben ja Einzelheiten, die wir auch bei anderen Muskelerkrankungen finden und sicherlich wird es Fälle geben, wo die Excision eines Muskelstückchens die Diagnose, dass wir es dort mit einer Dystrophia muscularis progressiva zu thun haben, nicht mit absoluter Sicherheit fixirt. Besonders bei Erscheinungen, wie wir sie bei den im Stadium der Hypertrophie befindlichen Muskeln constatirt haben und zwar in Fällen, wo die Erkrankung eine ziemlich frische

ist, ich meine unseren Deltoidesbefund, sowie den des einen Barsikow'schen Falls und den von Hitzig beschriebenen Bicepsbefund, fällt die grosse Aehnlichkeit auf mit dem von Erb in seiner Monographie über die Thomsen'sche Krankheit*) gegebenen histologischen Muskelveränderungen bei dieser Muskelaffection. Er selbst vergleicht ja auch schon die Thomsen'schen Muskelveränderungen mit denen bei der Dystrophie, aber als Beispiel für letztere hatte er eben einen Fall gewählt, bei dem das erste Stadium der Erkrankung bereits überschritten war, und er bezeichnet dort noch als wesentlich die Bindegewebsvermehrung bei der Dystrophie. Die kann aber fehlen, wie wir gesehen haben und so wären als Unterscheidungsmerkmale wohl nur die Theilungsvorgänge an den Muskelfasern hier aufzuführen; ob aber diese in allen Fällen vorhanden sind, möchten wir bezweifeln. Die enorme Kernvermehrung bei den Thomsen'schen Muskeln findet sich ja auch bei unseren Fällen, wenn auch vielleicht in nicht ganz so erheblicher Weise. Es wären somit wohl die Fälle denkbar, dass Thomsen'sche Muskeln und Muskeln einer beginnenden Dystrophie bei verschieden functionellem und electrischem Verhalten, die gleichen histologischen Befunde darböten und erst die Untersuchung weiterer Muskeln führt dann zu der Unterscheidung. Bei der Thomsen'schen Krankheit finden sich eben in allen Muskeln gleiche Befunde, überall Hypertrophie und atrophische Fasern fehlen, in unseren Fällen trifft das Bild nur für ganz vereinzelte Muskeln zu und im übrigen haben wir neben der Hypertrophie auch atrophische Processe und Zunahme des Bindegewebes.

Ebenso wie wir bei der Thomsen'schen Krankheit Aehnlichkeiten finden mit den Anfangsstadien der histologischen Veränderungen der Muskelfasern, ebenso haben wir in der Literatur auch Muskelbefunde beschrieben gefunden, die uns beträchtlich übereinzustimmen scheinen mit dem, was wir als die späteren Stadien der Erkrankung aufzufassen haben, ich meine die Muskelbefunde in der Peripherie von Geschwülsten, wie sie Schäffer**) im vorigen Jahre beschrieb. So ziemlich alle Ver-

*) Erb „Die Thomsen'sche Krankheit (Myatonia congenita)". Leipzig 1886. S. 82 ff.

**) l. c.

änderungen, die wir an den Muskelfasern constatiren konnten, hat auch er in seinen Fällen gefunden, hypertrophische Fasern neben atrophischen, Theilungsvorgängen an den Muskelfasern, Spaltbildungen, Vacuolen, endlich beträchtliche Kernvermehrung sowohl in hypertrophischen als atrophischen Fasern, Aufstellung der Kerne in mehr oder weniger langen Reihen, inmitten der Muskelfasern gelegene Kerne und die schliesslichen Endresultate des atrophischen Processes Waldeyer'sche Muskelzellenschläuche. Auch die eigenthümlichen Windungen der Fasern, die es unmöglich machen, dieselben auf längere Strecken zu verfolgen, sind in der Umgebung von Geschwülsten von Schäffer gefunden worden und ebenso nach mancherlei Details, die mit unseren Befunden übereinstimmen. Das Bindegewebe wird ja bei manchen Tumoren wohl theilweise auch durch das specielle Geschwulstgewebe ersetzt sein, doch in der äussersten Peripherie weit ab vom Tumor kann es auch fehlen.

Aus vorstehenden beiden, zum Vergleich herangezogenen Muskelbefunden, die Krankheitsformen entstammen, die von der unsrigen wesentlich differiren, geht wohl mit einer gewissen Sicherheit hervor, dass die histologischen Befunde an den Muskeln wohl niemals direct zur Diagnose herangezogen werden können, andererseits wäre es wohl möglich, Schlüsse über das Wesen unserer Erkrankung aus diesen ähnlichen Befunden zu ziehen. Das was in allen drei Erkrankungsformen gleich ist, sind die hypertrophischen oder, wie wir sie gelegentlich öfters bezeichneten, hypervoluminösen Fasern. Und gerade diese hypervoluminösen Fasern haben zur Aufstellung verschiedenster Theorien Veranlassung gegeben. Eines scheint mir aber bis jetzt nicht hervorgehoben worden zu sein, nämlich die Frage, sind denn die breiten Fasern, die das mikroskopische Bild uns bietet, sind denn das wirkliche hypertrophische Fasern oder stellt ihr Hypervolumen nur eine besondere Art des Degenerationsprocesses dar? Letzteres scheint uns wohl das richtige zu sein, denn wir können doch nur von wirklich hypertrophischen Fasern reden, wenn sie bei sonst völlig gleichem Aussehen wie normale Muskelfasern einfach dicker sind als diese. Nun ist aber dies in allen unseren Fällen nicht mehr zutreffend, überall finden wir die Angabe: „Die Quer-

streifung der Muskelfasern ist zwar noch erhalten, aber sie ist wesentlich undeutlicher und die ganze Substanz ist trüber und mehr homogen, als beim normalen Muskel". Auf dem Querschnitt findet man nicht die eigenthümliche Moirirung, wie wir sie bei dem normalen Muskel haben, sondern das ganze erscheint mehr homogen und trübe. Dass wir es bei unseren hypervoluminösen Muskelfasern nicht mit einer wahren Hypertrophie zu thun haben, scheint auch doch schon mit einiger Sicherheit aus der Function der Muskeln hervorzugehen, denn dann müsste man doch wenigstens in den Thomsen'schen Muskeln und in den Muskeln bei denen wir dieselben histologischen Befunde haben, wie bei diesen, eine erhöhte Kraftleistung erwarten. Dem ist aber nicht so. Wir fassen daher die hypervoluminösen Fasern nicht als hypertrophische Fasern auf, sondern glauben in ihnen einen Degenerationsprocess zu erkennen, der wohl als eine Schwellung der Muskelfaser aufzufassen ist auf Grund vielleicht eines stärkeren Flüssigkeitsgehalts. Als gequollene Fasern könnte man sie also bezeichnen. Im Genaueren könnte wohl nur auf Grund weiterer mikrochemischer Forschung das Wesen dieser Veränderung festgestellt werden. Einen gewissen Beweis für unsere Ansicht könnten wir vielleicht noch aus den Muskelveränderungen ziehen, wie sie durch Stauung bedingt sind, auch dort werden hypervoluminöse Muskelfasern in den betroffenen Theilen beschrieben und wäre da die stärkere Durchfeuchtung des Gewebes wohl als directe Ursache anzusprechen. Ferner wäre wohl noch ein Symptom hervorzuheben, das wir bei unseren Deltoides und auch noch Bicepspräparaten constatiren konnten. Dort haben wir an vielen Fasern eine oft nur einseitige Abhebung des Sarkolemms constatirt und glauben das auf eine Schrumpfung des Protoplasma's zurückführen zu müssen, eben auf Grund der Präparation, die doch grösstentheils durch Wasser entziehende Substanzen, wie Alkohol und Aether bewirkt wird. Ebenso wie wir uns gegen den Ausdruck „hypertrophische Fasern" wenden, möchten wir auch die Richtigkeit der Angabe bezweifeln, dass in den untersuchten dystrophischen Muskeln „normale Fasern" gefunden wurden. An unseren Präparaten konnten wir keine einzige solche Faser constatiren, alle sind mehr oder weniger trüb oder

sonst verändert, die Moirirung fehlt und die Quersteifung erscheint nirgends normal. Wir kommen also zu dem Schlusse, dass in den Fällen von Dystrophie wir nicht wie bisher von vielen angenommen, einen Process haben, der nur einen Theil der Muskelfasern ergreift und andere intact lässt, sondern dass es sich um einen degenerativen Process des ganzen betroffenen Muskels handelt. Gleichzeitig degeneriren also alle Fasern, nur ist die Art der Degeneration eine verschiedene an den einzelnen Fasern. Hiermit stimmen ja auch die Befunde an der Peripherie von Geschwülsten; auch dort degeneriren wohl alle Fasern in der Umgebung der Geschwulst, denn sie sind in ihrer Entwickelung und Ernährung durch die Geschwulst sämmtlich gestört und dort finden wir eben auch das abwechselnde Bild an den Muskelfasern. Auf Grund dieser Auseinandersetzungen fallen wohl alle bisher aufgestellten Theorien, die eben davon ausgehen, dass ein Theil der Muskelfasern atrophire, ein anderer hypertrophire und ein dritter normal bleibe und die Hypertrophie vicariirend für die Atrophie eintrete; oder dass die Hypertrophie ein Vorstadium der Atrophie in der Weise wäre, dass alle Fasern erst hypertrophisch würden und dann erst der Atrophie anheimfielen. Auch die Theorie, dass der ganze Process ein entzündlicher sei, die Dystrophie somit als eine chronische Myositis aufgefasst würde, scheint uns durch die Befunde bei den Geschwülsten hinfällig, um Entzündung handelt es sich dort ja nicht, denn dass eine Geschwulst stets eine Entzündung in ihrer Umgebung erzeuge, wird wohl niemand annehmen. Auch wären die Befunde, wie sie die Thomsen'sche Krankheit bietet, hier mit hineinzuziehen, denn eine chronische Entzündung ist doch wohl nie etwas stabiles und wenn wir dieselben histologischen Befunde einerseits als dauernde Veränderung sehen, und andererseits als Anfangsstadium eines progressiven Processes, so können wir doch im letzteren Falle unmöglich als erste Ursache eine Entzündung annehmen.

Wenn wir also festgestellt haben, dass die Dystrophia muscularis progressiva immer in einem reinen Degenerationsprocess besteht und wir dieselben degenerativen Veränderungen in der Umgebung von Geschwülsten finden, so müssen wir wohl, um auf das Wesen unserer Erkrankung zu schliessen, erst uns

einmal die Ernährungsveränderungen vor Augen führen, die eine Geschwulst auf die Umgebung ausübt. Erstens drückt eine Geschwulst auf die Umgebung, etwas Entsprechendes haben wir im Beginn unserer Dystrophie nicht, denn wir haben gesehen, dass das Bindegewebe, was wohl als einzig drückendes Moment in Betracht käme, anfangs nicht vermehrt ist. Zweitens stört sie die Circulation sowohl des Blutes als der Lymphe. Etwas derartiges bei unseren Fällen anzunehmen, erscheint uns nicht möglich, denn die Gefässveränderungen, die wir gefunden, Gefässvermehrung und Verdickung der Wand, besonders in den atrophischen Muskeln, erscheint uns kein wesentlicher Befund zu sein. Dass die Gefässe vermehrt erscheinen bei den atrophischen Muskeln, ist ja wohl selbstverständlich, denn wenn der Muskel atrophirt und die Gefässe erhalten bleiben, so kommen eben schliesslich auf denselben Querschnitt mehr Gefässe als früher. Ausserdem haben andere Forscher bei denselben Muskelveränderungen keine Gefässveränderungen gefunden, besonders Schultze hebt ausdrücklich hervor, dass die Gefässe in seinem Fall nicht verändert seien. Drittens werden durch die Geschwulst die Nerven afficirt, entweder werden sie direct von der Geschwulst zerstört oder durch den Druck der Geschwulst in ihrer Function beeinträchtigt. Wir nehmen dabei selbstverständlich nur eben eine Einwirkung auf die Endäste der Nervenfasern an, da diese ja wohl immer durch eine Geschwulst beeinflusst werden, während die Hauptstämme nur ausnahmsweise mit in den Process hereingezogen werden. Diese Endäste enthalten nun erstens die rein motorischen Fasern und zweitens trophische Fasern. Der ganze Nerv wird wohl zerstört in der directen Umgebung der Geschwulst und da fand Schäffer mehr die rein atrophischen Vorgänge, wie sie nach Nervendurchschneidung oder auch bei der spinalen Form der Muskelatrophie beobachtet werden. Im weiteren Umkreis der Geschwulst fand er aber unsere Muskelveränderungen und es wäre wohl hier zu denken, ob nicht eben da nur die trophischen Fasern als die leichter irritirbaren noch afficirt würden und zu den degenerativen Vorgängen an den Muskelfasern Veranlassung gäben. Es scheint diese Auffassung vielleicht etwas gekünstelt, aber jedenfalls ist es die einzige Art, wie wir die Schäffer'schen Befunde und unsere

bei der Dystrophie einheitlich erklären können, indem wir eben beide als Affectionen trophischer Nervenfasern auffassen. Die Läsion befindet sich bei den Schäffer'schen Fällen peripher, bei unseren müssen wir sie wohl in ein trophisches Centrum verlegen, wenigstens würde die Auffassung einer Erkrankung trophischer, peripher verlaufender Fasern nicht mit dem klinischen Bild insofern stimmen, als das sprungweise Auftreten des Processes in oft ziemlich getrennt liegenden Muskeln sich schwer mit einer Affection peripheren Ursprungs in Einklang bringen lässt. Ich weiss wohl, dass durch diese Annahmen einfach zu den vielen anderen Theorien über das Wesen der Distrophie eine neue hinzugemacht ist, wenn wir aber doch einmal annehmen, dass alle Muskelaffectionen, mögen sie nun Pseudohypertrophie, hereditäre Muskelatrophie, infantile progressive Muskelatrophie oder juvenile Muskelatrophie genannt werden, auf denselben Veränderungen an den Muskelfasern beruhen, wir also einen gemeinsamen Ausgangspunkt für alle diese annehmen müssen, so ist es andererseits auch gerechtfertigt, diesen Ausgangspunkt nicht in den Muskeln selbst zu suchen, sondern das Centralnervensystem hierfür in Anspruch zu nehmen. Wir sind bisher gewohnt gewesen, bei einem Theil der obenerwähnten Formen neuropathische Belastung als ätiologisches Moment mit heranzuziehen und die Heredität in der einen Form spricht doch entschieden mehr für ein centrales Leiden als für ein peripheres, wie dies Möbius bereits betont hat. Möbius sagt: „Dass man im Rückenmark oder Gehirn nichts findet, liegt an unseren mangelhaften Untersuchungsmethoden". Wenn wir somit die Dystrophie als eine Erkrankung der trophischen Centren für die Muskulatur auffassen, die zu einer allmählichen Zerstörung der Centren führt, so müssen wir die Thomsen'sche Krankheit als eine angeborene veränderte Anlage in den trophischen Centren auffassen, die gleichkommt einem Zustand, wie er sich auch bei der Dystrophie temporär findet. Auch die gar nicht seltene Combination von Dystrophie mit Schwäche der Intelligenz lässt den Sitz der Erkrankung im Centralnervensystem, und zwar im Gehirn vermuthen. Solange wir nun aber über das Bestehen trophischer Centren und deren

Veränderungen bei den verschiedenen degenerativen Zuständen auf Grund neuer, bisher nicht bekannter Färbemethoden keine sicheren Anhaltspunkte haben, müssen wir uns mit dem Schluss begnügen:

„Die unter dem Gesammtnamen Dystrophia muscularis progressiva zusammengefassten Krankheitsbilder resultiren aus einem degenerativen Process an den Muskelfasern eines mehr oder weniger grossen Theils der gesammten quergestreiften Muskulatur. Ueber den Ursprung dieses Processes können wir uns wohl Vermuthungen hingeben, einen thatsächlichen Beweis jedoch bis jetzt nicht erbringen".

Schliesslich ist es mir noch eine angenehme Pflicht, meinem verehrten Lehrer Herrn Geh. Hofrat Erb, der mir das Material zu dieser Arbeit überliess und mir bei der Anfertigung derselben stets hilfbereit zur Seite stand, an dieser Stelle meinen innigsten Dank auszusprechen.

Erklärung der Abbildungen.

Taf. I und II (nach Zeichnungen).

Fig. I Querschnitt vom Deltoides.

a Vacuole mit ziemlich scharfer Begrenzung.

Bei b ist das Sarkolemm abgehoben.

Fig. II Längsschnitt vom Deltoides. Links unten Andeutung einer Spaltung der Faser. In der Mitte eine ziemlich stark degenerirte Faser mit theilweiser Auflösung in Längsfibrillen.

Fig. III und IV normale Muskeln aus dem Biceps brachii.

Fig. V Faser aus dem Supinator longus mit zwei beiderseits von Kernen besetzten Längsspalten.

Fig. I — Fig. V Vergrösserung: Zeiss DD Ocul. III.

Fig. VI und VII Fasern aus dem Extensor carpi radialis mit beginnender (Fig. VI) und vollendeter (Fig. VII) Spaltung in zwei resp. drei Theile.

Fig. VIII und IX Vacuolenbildung auf Längs- und Querschnitt aus dem Supinator longus.

Fig. VI — Fig. IX Vergrösserung: Zeiss F Ocul. II.

Taf. III und IV (nach Photographien, die direct von den Präparaten aufgenommen wurden).

Fig. I Querschnitt vom Extensor carpi radialis.

Fig. II Längsschnitt vom Extensor carpi radialis.

Fig. III Querschnitt vom Supinator longus.

a in Zweitheilung begriffene sehr grosse Muskelfaser mit vielen Centralkernen.

b in Dreitheilung begriffene Faser.

c c Reste von Muskelfasern, im Bindegewebe zerstreut (Waldeyer'sche Muskelzellenschläuche).

Fig. IV Längsschnitt vom Supinator longus.

a Dichotomische Theilung einer Muskelfaser.

b b Waldeyer'sche Muskelzellenschläuche auf dem Längsschnitt.

Vergrösserung bei Taf. III und IV ist gleich, jedoch nur etwa halb so stark als bei Taf. I.

Tab. 1

Fig. 1

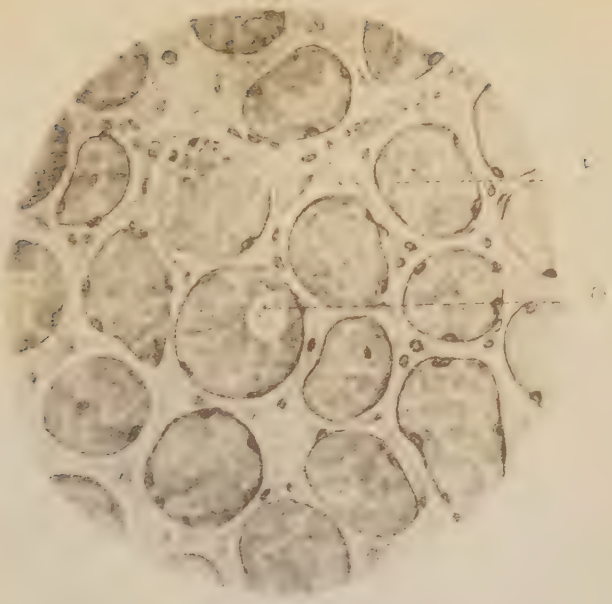

Fig. 2



Fig. I.



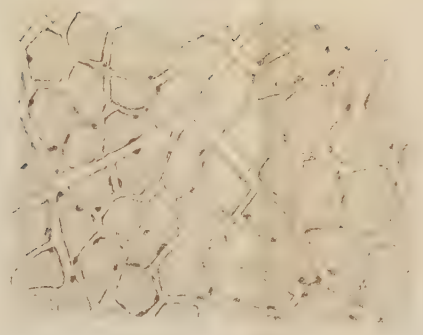

Fig. VI.

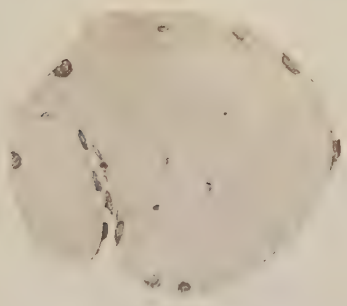

Fig. VIII.



Fig. V.

Fig. VII.

Fig. IX.



Figs

Figs

Taf IV

Fig. III

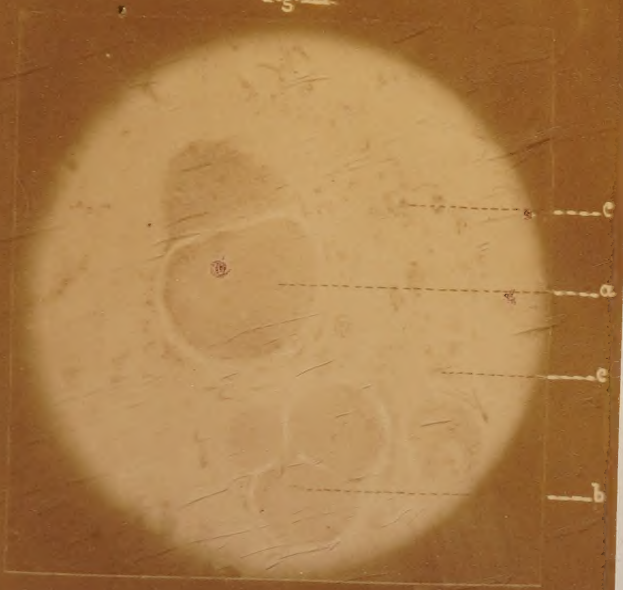
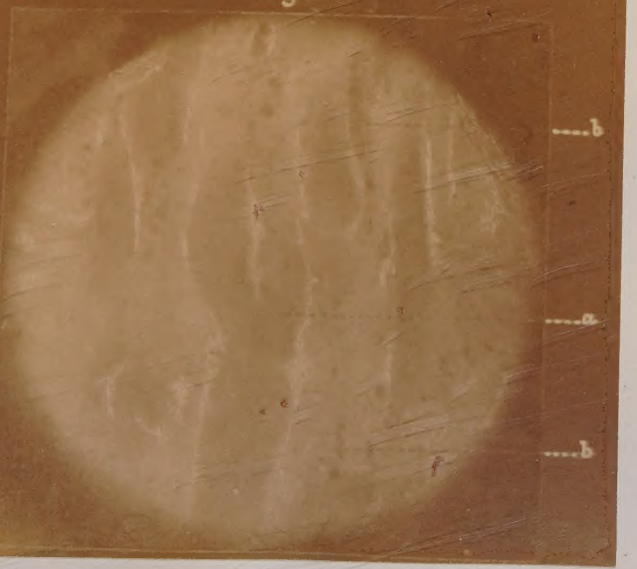
Fig. IV